Lane Medical Libra

ZUR MORPHOLOGIE, BIOLOGIE UND PATHOLOGIE DER v. KUPFFERSCHEN STERNZELLEN, BESONDERS DER MENSCHLICHEN LEBER

INAUGURAL-DISSERTATION
ZUR ERLANGUNG DER MEDIZINISCHEN DOKTORWÜRDE AN DER FRIEDRICH-WILHELMS-UNIVERSITÄT ZU BERLIN, GENEHMIGT VON DER MEDIZINISCHEN FAKULTÄT

VON

VICTOR SCHILLING
APPROBIERTER ARZT AUS TORGAU. UNTERARZT BEIM NIEDERSÄCHSISCHEN FELDARTILLERIE-REGIMENT Nr. 46.

TAG DER PROMOTION: 14. MAI.

BERLIN
DRUCK VON GEORG REIMER
1909.

ZUR MORPHOLOGIE, BIOLOGIE UND PATHOLOGIE DER v. KUPFFERSCHEN STERNZELLEN, BESONDERS DER MENSCHLICHEN LEBER

INAUGURAL-DISSERTATION
ZUR ERLANGUNG DER MEDIZINISCHEN DOKTORWÜRDE AN DER FRIEDRICH-WILHELMS-UNIVERSITÄT ZU BERLIN, GENEHMIGT VON DER MEDIZINISCHEN FAKULTÄT

VON

VICTOR SCHILLING

APPROBIERTER ARZT AUS TORGAU. UNTERARZT BEIM NIEDERSÄCHSISCHEN FELDARTILLERIE-REGIMENT Nr. 46.

TAG DER PROMOTION: 14. MAI.

BERLIN
DRUCK VON GEORG REIMER
1909.

GEDRUCKT MIT GENEHMIGUNG DER MEDIZINISCHEN FAKULTÄT DER UNIVERSITÄT BERLIN.

REFERENT: GEH. MEDIZINAL-RAT PROF. DR ORTH.

MEINEN ELTERN!

Digitized by the Internet Archive
in 2026

https://archive.org/details/IA40153504_0056

Literarische Einleitung.

Im Jahre 1876 veröffentlichte v. Kupffer[1] eine briefliche Mitteilung an Waldeyer, in der er die erste Beschreibung der später nach ihm benannten Sternzellen der Leber gibt. Auf der Suche nach den Nerven der Leber mittels der Gerlach-schen Goldchloridmethode fand er das sonst gleichmäßig rote Gesichtsfeld von Leberzellen samt Kernen, in dem nur die Kapillaren sich fein konturiert abhoben, „in recht regelmäßiger Weise von tiefschwarzen Sternen durchsetzt. Es sind zackige Protoplasmakörper mit Kernen, deren Gesamtgröße sich schwer angeben läßt, die aber nach ungefährer Schätzung die größten Leberzellkerne erreichen mögen, hinter der durchschnittlichen Größe der Leberzellen aber stets zurückbleiben". Ihr durchschnittlicher Abstand beträgt eine bis drei Leberzellen; sie liegen in gesunden Lebern nicht in Nestern. Konstant haben sie Beziehungen zu den Kapillaren, die sie ringförmig umschließen oder in der Längsrichtung begleiten oder mit einem ihrer Fortsätze zur nächsten Zelle tangieren. Solche Fortsätze dringen auch zwischen die Zellen ein und erreichen das Lumen der intrazellulären Gallenröhrchen.

Dieser vorzüglichen Beschreibung hat v. Kupffer und zahlreiche andere Untersucher nichts Wesentliches mehr hinzufügen können. Dennoch ist die Lage der Sternzellen selbst heute noch keineswegs geklärt, wie die folgende Übersicht zeigt. Der Grund liegt augenscheinlich weniger an der Methode ihrer Darstellung als an der Kompliziertheit des Lebergewebes.

Die Sternzellen stehen zu sämtlichen Bestandteilen der Leber in inniger und innigster Beziehung. Zusammenhängend mit den Kapillaren grenzen sie an die perivaskulären Lymphräume, und wo diese nicht klaffen, an die Leberzellen selbst. Sie liegen unmittelbar in der Nähe der Gitterfasern, mit denen sie die seltene Goldreaktion gemein haben; sie sollen Fortsätze bis zu den Gallenkapillaren schicken. Nichts steht entgegen, sie als Fortsetzung des interazinösen Bindegewebes, als Stützzellen der Gitterfasern, als Endothel der Kapillaren, als Auskleidung der Lymphräume, wegen ihrer Sonderfärbung als nervöse, endlich wegen der regelmäßigen Verteilung gar als parenchymatöse Leberelemente aufzufassen.

Wir finden alle diese Meinungen in der Literatur vertreten.

Kupffer[1] war anfangs geneigt, obgleich ihm der Zusammenhang mit den Kapillaren sofort auffällig war und obgleich er sie wegen der Goldreaktion vom Bindegewebe selbst ausschloß, sie wenigstens mit Waldeyer für dessen „perivaskuläre Zellen“ oder Köllikers[2] sternförmige Bindegewebselemente zu halten. Richtiger sah er in Ponficks[3] Zinnoberzellen der Kaninchenleber teilweise die gleichen Gebilde.

Interessant ist es, daß einige ältere Beobachter gute Beschreibungen von ungefärbtem Schnitt geliefert haben. So gelang es Wagner[4], zarte Membranen in ausgepinselten Präparaten zu erhalten, die angeblich die Leberbalken umkleideten. An ihnen hafteten, im Abstande von zwei Leberzellen, runde bis längliche Kerne, die von ablösbaren, aber doch der Wand angehörigen eckigen Protoplasmakörpern umgeben waren. Die eigentlichen Endothelien besitzen dagegen schmale spitze Kerne. Ausdrücklich schließt er sie von Bindegewebskörpern aus. Gleichzeitig erwähnt His[5] anastomosierende Zellen mit Ausläufern als Lymphgefäßzellen auch für die Leberacini.

Eberth[6] gewann an der Pigmentleber des Frosches den Eindruck, „als ob das dem Kerne der Kapillarzellen zunächst liegende Protoplasma selbst der Sitz der feinen Pigmentkörnchen wäre“. Boll[7] sah in ähnlichen Zellen neben Pigment auch Fett.

Hering[8] beschrieb als Bindegewebskörperchen, Asp[9] als Lymphendothel perivaskuläre Zellen.

Der erste, der v. Kupffers Entdeckung Rechnung trägt, ist v. Platen[10], der gleichzeitig über ihren Fettgehalt nach Vergiftungen und bei Fettfütterung sowie in der menschlichen Leber nach akuten Infektionen berichtet.

Ribbert[12] sah, was Peschke[11] ohne Kenntnis der Sternzellen bereits beschrieben hatte, Farbstoffniederschläge und sehr interessanterweise auch Ausfällung von Harnstoff, den er nach Injektion mittels salpetersauren Quecksilberoxyds schön in sternförmigen Elementen darstellen konnte.

Mehr negativ tat Westphal[13] einen Schritt vorwärts, indem er die Sternzellen Ehrlich[14] gegenüber nachdrücklich von den Plasmazellen ausschloß, worin ihm Heidenhain[15] folgt.

Rothes[16] spezielle Arbeit unter v. Kupffers Leitung führte den Beweis, daß die Sternzellen eine allen größeren Säugetieren eigentümliche, ja wahrscheinlich in ähnlicher Gestalt und Funktion weit in der Tierreihe hinunter zu findende Zellart der Leber bedeuten. Ihre Eigenschaften schließen sie von Leukozyten und Bindegewebskörperchen aus. Er betont die Ähnlichkeit mit dem Meißnerschen Plexus des Darmes und hält sie demnach für nervöse Elemente.

Während Rütimeyer[17] die wichtige Rolle der Sternzellen beim Übertritt suspendierter Teile aus dem Blute in die Lymphbahn würdigt, wendet sich Asch[18] zur genaueren Betrachtung der physiologischen Funktion überhaupt. Diese Arbeit lieferte wesentlich Neues. Anschließend an die Mitteilungen Quinkes[19] und Peters'[20] über Siderose sowie an die Platensche Arbeit erkennt er, daß es sich bei der Pigment- und Fettablagerung im ganzen um denselben Prozeß, „eben die Ablagerung von körnigen, im Blute zirkulierenden Materials innerhalb jener Zellen" handelt. Da jeder Zusammenhang mit den Nerven fehlt, ist Rothes[16] Anschauung schwer verständlich. Seine Ansicht ist, daß die Sternzellen zwischen Kapillaren und Leberzellen liegende Transportzellen für aus dem Blute resorbierte Teile zu den Leberzellen darstellen, wofür er besonders die Siderose heranzieht.

Disse[21], der die perivaskulären Lymphräume einwandsfrei darstellt, und Frenkel[22] bleiben bei der perivaskulären Lage; die Sternzellen bilden um die Kapillaren „une sorte de gaine complête" (Frenkel[22]).

Wichtig für die Erkenntnis der Lage der Sternzellen war der Nachweis Oppels[23, 24] in Anlehnung an Kupffer[1], Fleischl, Böhm und Henle[25], daß das intraazinöse Lebergewebe ein kernloses Retikulum ist.

Berkley[26] findet mit der schnellen Golgi-Methode zwei Zellsorten, große, unscharfe, die er für Plasmazellen, kleine, anastomosierende mit Ausläufern, die er für Sternzellen, und zwar bindegewebige, ansieht.

Um spätere Wiederholungen zu vermeiden, übergehe ich die Pigmentfunde von Löwit[27], Hintze[28], Kretz[29], Lindemann[30] u. a., die Verfettung der Sternzellen nach Elbe[31], Ziegler und Obolonski[32] Quinke und Hoppe-Seiler[33], Tischner[34], Arnold[35] u. a. hier.

Erwähnt sei, daß Biondi[36] an einen Transport von Eisen durch Sternzellen in das Blut glaubte.

Immer mehr überzeugte man sich von der hervorragenden Fähigkeit der Phagozytose, als Löwit[27], v. Kupffer[37, 38] und Browicz[39] Erythrocyten, letzterer selbst Leukocyten noch wohlerhalten in Sternzellen vorfand.

Löwit[27] glaubt sogar, den Sternzellen die Fähigkeit der Gallebildung aus aufgenommenen Erythrocyten und Weitergabe an die Leberzellen zusprechen zu dürfen.

Den wesentlichsten Fortschritt brachten v. Kupffers[38] neue Untersuchungen der histologischen Lage der Sternzellen. Nachdem er bereits in der zwölften Versammlung der anatomischen Gesellschaft von dem eigentümlichen Zusammenhange der Sternzellen mit kollabierten Arterien, in deren Wand ihre Fortsätze liegen, berichtet, daneben aber noch echte Endothelien beschrieben hatte, weist er in der letzten Arbeit auf die durchaus endotheliale Lage der ganzen Zellen hin. Seine neue Goldchloridmethode, die nach Mitteilung Zsigmondys über Einwirkung von Formaldehyd auf Goldchlorid zur Bildung kolloidaler Goldlösungen aus der alten hervorging, ermöglichte ihm die Darstellung eines klaren, endothelialen Synzytiums, als dessen Hauptknotenpunkte die Sternzellen erschienen. Die klaren schönen Abbildungen lassen darüber keinen Zweifel. Trotzdem alle Fortsätze in der Kapillarwand liegen, soll es aber noch breitere kurze protoplasmatische Ausläufer geben, die sich mit einem knopfförmigen Ende den Leberzellen anlegen. An sehr guten Präparaten tritt ein bürstenförmiger Besatz von Pseudopodien nach dem Lumen zu hervor. Seine Überzeugung ist, daß „die Sternzellen integrierende Bestandteile der Kapillarwand sind, die mit ihren zentralen, den meist sphärischen Kern enthaltenden Teilen gegen die Lichtung gewölbt hervortreten". Einen prinzipiellen Gegensatz gegen Endothelien will er nicht mehr machen, ja es liegt die Vermutung nahe, wie beiläufig bemerkt wird, daß es sich in den Sternzellen um besondere Zustände des Endothels nur handelt.

Damit werden die Sternzellen vom Lymphraum abgesondert, zu dessen Endothel sie Reinke[40] unter Beschreibung flügelförmiger Anhänge, die die Leberbalken umhüllen, noch einmal fast gleichzeitig rechnen will.

In einer kleinen Arbeit, die er selbst nur als eine Anregung bezeichnet, war Mayer[41] schon zu ähnlichen Vermutungen gekommen. Unter Hinweis auf Ranviers[43] ältere Auffassung der Kapillarwand läßt sich die Lage der Sternzellen durch Fortlassen der Ranvierschen inneren Membran der Kapillaren erklären. Die Sternzellen sind dann ein in der Leber erhalten gebliebenes, der äußeren Membran innen aufliegendes embryonales Synzytium, wie es Ranvier[42] für alle Kapillaren an Silberpräparaten beschreibt. Während in gewöhnlichen Kapillaren eine Differenzierung dieser endothelialen Platten und ihrer Zellen eintritt, läßt sich diese in der Leber mittelst Silberimprägnation nicht nachweisen. Mayer sieht darin die Möglichkeit gegeben, daß diese Zellen unter Nervenreizen und anderen Einflüssen regulierend auf den Durchtritt von Plasma und korpuskulären Elementen aktiv einwirken könnten.

Retzius[44] fand ebenfalls ein Synzytium endothelialer Zellen, dagegen hatte Browicz[39] unabhängig von v. Kupffer die Sternzellen zwar als kapillar, jedoch als intravaskuläre, nicht integrierende Bestandteile beschrieben und sie mit Naunyn und Minkowskis[45] Globuliferen und Farbstoffbildnern, sowie mit Löwits[27] erythrocytenhaltigen Zellen identifiziert. Obgleich er sie nach den Veröffentlichungen v. Kupffers[38] als identisch mit

Sternzellen erklärte und v. Kupffer den Vorwurf macht, daß er allein durch seine Chromsäureinjektion der Leber vor der Goldbehandlung ein so festes Haften dieser locker und leicht löslich der Kapillarwand aufliegenden Elemente bewirkt habe, gibt er jetzt einen stärkeren Zusammenhang mit der Wand zu. Physiologisch sind sie nicht Transportträger, sondern Farbstoffbildner.

Auch Arnold[46] sah eine Kapillarwand, die hinter den Sternzellen verlaufend diese von den Leberzellen trennte.

Heinz[47], Eppinger jun.[48] und andere bestätigen die endotheliale Lage, obgleich andere Untersucher und besonders die Lehrbücher, z. B. Ebner[49], an der Deutung als Lymphendothel oder als perivaskuläre Elemente festhalten.

Mayer[50] läßt ohne direkte Erwähnung, aber in Hinweis auf die erwähnte Arbeit[41] die Möglichkeit zu, daß diese sternförmigen verästelten Zellen Fortsetzungen der Muskulatur auf die Kapillaren bedeuten.

Eingehend beschäftigt sich Mall[51] mit den Sternzellen. Das Resultat ist: „We have but three elements within the liver lobule, liver cells, a syncytium of endothelial cells and a network of reticulum between them." Sehr wichtig ist die Behauptung eines kompletten Zusammenhanges der Endothelien mit den durch Magenta-Lösung darstellbaren perivaskulären Fasern beim Schweineembryo, deren Bildung demnach von Angioblasten ausgeht, wenn sie nicht doch vom interlobulären Bindegewebe her einwachsen.

Wenn damit auch die Literatur keineswegs erschöpft ist — viele Einzelbeobachtungen finden sich in den folgenden Abschnitten, manches ist mir auch bei der Schwierigkeit, in großen Arbeiten über andere Themen Sternzellenbeobachtungen aufzufinden, sicher entgangen —, so läßt sich doch der Stand der Sternzellenfrage folgendermaßen präzisieren:

Die Sternzellen sind mit höchster Wahrscheinlichkeit endotheliale, phagozytäre Elemente.

Wie sich die Sternzellen zu den sonst sichtbaren Endothelien der Leber verhalten, bedarf weiterer Untersuchung.

Ein physiologisches Verhältnis der Sternzellen zur Blutbahn liegt auf der Hand. Ungeklärt dagegen ist die Frage des Verhältnisses zu den Leberzellen.

Mit Sicherheit sind zahlreiche pathologische Veränderungen und Einlagerungen der Sternzellen beobachtet, deren zusammenfassende Deutung und weitere Entwicklung noch aussteht.

Material[1]).

Das Material zu meiner auf Anregung von Prof. Orth unternommenen Arbeit wurde aus etwa 400 Sektionen des Pathologischen Institutes ausgewählt. Nachdem zuerst jede Leber auf die Beschaffenheit der Sternzellen angesehen worden war, wurde später die Untersuchung auf Fälle beschränkt, die besondere Verhältnisse erwarten ließen. Dieses Verfahren ist wegen der Regelmäßigkeit der Befunde, wie sie sich aus nachfolgenden systematisch zusammengestellten Fällen auch trotz ihrer Auswahl noch ergibt, wohl gerechtfertigt. Aus demselben Grunde darf ich, zumal mir zu jedem Falle fast Leberpräparate der gleichen Erkrankung durch das Entgegenkommen meiner Herren Kollegen vorlagen, die einzelnen Befunde in den Gruppen als typische bezeichnen.

Zur Untersuchung wurden in allen hier ausführlich gegebenen Fällen mehrere Stücke der ganz frischen Lebern kurz nach der Sektion von makroskopisch möglichst verschiedenen Stellen entnommen, sofort in 4% Formalin und in Sublimat-Kochsalzlösung oder Alkohol fixiert und in aufsteigendem Alkohol gehärtet. Daneben wurden auch Stücke in Müller-Formol (nach Orth) eingelegt oder im Osmiumgemisch fixiert, wenn es auf besonders feine Fettpartikelchen in den Sternzellen ankam.

Im allgemeinen erwiesen sich die nach 24stündiger Formolhärtung mit dem Gefriermikrotom geschnittenen Leberpräparate zum Studium auch der feinsten Fettverhältnisse völlig ausreichend. Nach Hämalaun-Vorfärbung und Hauptfärbung mit Sudan III wurden die Schnitte in Kal. aceticum eingelegt und mit Deckglaskitt eingerandet. Manche der Präparate sind noch nach einem halben Jahre völlig brauchbar. Wenn sich auch nach der Osmiummethode feinere und dauerhaftere Schnitte herstellen ließen, so schadete hier die Undurchsichtigkeit der größeren Fettansammlungen und die Ähnlichkeit des feinen Fettes mit Pigmenten.

Zum Studium der feineren Strukturverhältnisse wurden ferner von jedem Falle Schnitte mit Hämalaun oder Hämalaun-Eosin, sowie für das Bindegewebe nach v. Gieson angefertigt.

Die Pigmente wurden in ungefärbten und in mit Lithionkarmin behandelten Schnitten untersucht. Dabei wurde jedesmal die Perlsche Eisenreaktion mit Ferrozyankalium und Salzsäure angestellt.

Die klassische Methode der Sternzellenfärbung wurde wiederholt versucht, doch erwies sich, wie zu erwarten war, das Material nicht frisch genug. Wiederholt kam es zu eigentümlich braunvioletten Färbungen durch das Gold-

[1]) Die Untersuchungen wurden im Sommer 1907 ausgeführt und verarbeitet. Allein die Tierversuche wurden teilweise im Januar 1908, die Tuberkuloseversuche erst im Sommer 1908 ausgeführt. Siehe die vorläufige Mitteilung Ztbl., Bd. 19, H. 14, 1908.

chlorid, doch fand die Eindichtung zu wirklichem Pigment in den Sternzellen nicht mehr statt. Da es sich um eine Funktion des lebensfrischen, eventuell sogar überlebenden Protoplasmas handelt, kann man wirklich brauchbare v. Kupffersche Färbungen für gewöhnlich nur an Tierlebern erhalten. Immerhin blieb an der Indentität der von mir beobachteten Endothelien mit den echten v. Kupfferschen Sternzellen nach den erhaltenen Bildern kein Zweifel. Bei den Tierversuchen wurde übrigens die v. Kupffersche Methode mit gutem Erfolge neben den anderen Darstellungsarten angewendet.

Die Schnittdicke der in Paraffin eingebetteten Stücke schwankte zwischen 2 bis 10 μ, so daß alle Lageverhältnisse klar hervortraten.

A. Normale Leber.

Es wurde eine Reihe von Lebern untersucht, die dem ganzen Befunde nach für normal angesehen wurden. Leider entsprach die genaue mikroskopische Untersuchung dem nur selten. Immer fanden sich besonders in den Zentren Pigmentansammlungen, oder in der Peripherie Fetteinschlüsse, die, vielleicht physiologisch, doch die Unterscheidung von den wirklich geschädigten Organen sehr erschwerten. Andererseits boten bei der eigentümlichen Anordnung aller Schädigungen im Lebergewebe die untersuchten leicht pathologischen Fälle strichweise Bilder, die durchaus dem vermutungsweise gesunden entsprachen.

Nach allen Beobachtungen läßt sich zusammenfassend sagen, daß die Sternzellen in der normalen Leber in drei Gruppen nach der Kernform zerfallen, deren Bedeutung in der folgenden Übersicht erklärt werden wird und die sich in allen pathologischen Lebern in ähnlicher Weise wiederholten. Allein die Verteilung auf diese drei Gruppen ist eine verschiedene.

Man unterscheidet Endothelien mit großen, hellen Kernen, die wenig Struktur zeigen, meist annähernd kreisrund sind und die Größe eines kleinen Leberzellkernes erreichen. Seitenansichten dieser Zellen sieht man häufig am Ende eines Leberbalkens, den sie sichelförmig abschließen (Fig. a) Doch kann man die gleichen Zellen auch in der Wand längsgeschnittener Kapillaren sehen. Die Sichelform entspricht Zellen, die bei Hinzufügung der oberhalb und unterhalb des Schnittes liegenden Leberzellschichten im Winkel einer auf die Kante gestellten Balkengabelung liegen würden. In der Tat kann man die gleichen Zellen in diesen Gabeln häufig liegen sehen (Fig. a und b). Geht der Schnitt gerade durch den Grund

der senkrecht stehenden Gabel, so sieht man die flach getroffene Zelle mit ihren Beziehungen zu den sich vereinigenden Kapillaren (Fig. c). Durch Übereinanderlegen der Fig. a und b in der neuen Lage ergibt sich die konkav-konvexe Zellform c.

Wenn die Kerne an längsgetroffenen Kapillaren liegen, springen sie stark in das Lumen vor und die Zelle erscheint durch Protoplasmabänder beiderseits, die in die Kapillarwand übergehen bzw. sich ihr eng anlegen, in Spindelform. Bei Schrägschnitten ergeben besonders die in den Winkeln eingelagerten Zellen Bilder, nach denen sie tief zwischen Leberzellen eingekeilt oder dreieckig im Balken selbst oder auch frei im Lumen zu liegen scheinen.

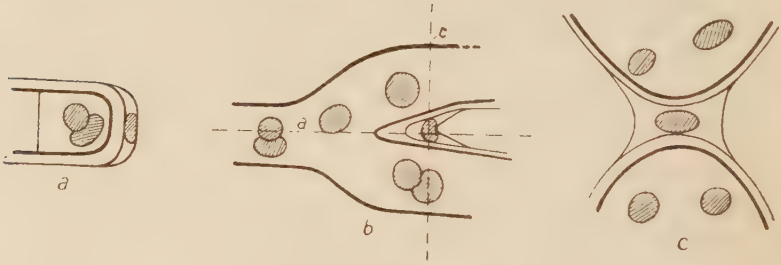

Diese Zellen mit den ovalen bis runden hellen Kernen finden sich in normalen Lebern in der Häufigkeit der nach v. Kupffer sternförmig hervortretenden Gebilde.

Eine zweite Form sind kleinere, ovale, selten runde, durchschnittlich intensiver gefärbte Kerne, deren Bedeutung an pathologischen Lebern stärker hervortritt. (Taf. I Fig. 1—5.)

Die dritte Kernform ist schmal, im Querschnitt rund, ziemlich klein und stets sehr intensiv gefärbt. Sie überwiegt in normalen und wenig veränderten Lebern so, daß man zuerst nur diese Form sieht. Man kann sie an den gleichen Stellen wie die beschriebenen beiden Kerne überall finden. Das zugehörige Protoplasma bildet eine feine Spindel bzw. quergeschnitten eine dünne Sichel.

Zu den regelmäßigen Einschlüssen gehört Fett in feinsten Tröpfchen, wie sich auch in den Leberzellen peripherisch immer einige große Fettröpfchen finden lassen.

Pigment ist in einzelnen klaren, gelben Körnchen fast stets in einigen Sternzellen festzustellen. Die Leberbalken enthalten hier und dort spurweise galliges Pigment in kleinen Häufchen.

B. Stauungslebern bei Altersschwäche.

1. Frau, 75 Jahre.

Klinische Diagnose[1]): Herzschwäche, Altersschwäche.

Pathologische Diagnose[2]): Schrumpfnieren. Fettige Degeneration des Herzens. Stauungsleber.

Befund der Leber: Geringe Stauung; im Bindegewebe stellenweise Zellinfiltration.

Leberzellen: feinkörniges, pigmentartiges Fett über die ganzen Acini verstreut; zentral stärkere Anhäufung, untermischt mit echtem Pigment. Peripherisch oft deutliche große Tropfen in gut erhaltenen Zellen.

Sternzellen: Die ganzen Endothelien sind sehr feinkörnig infiltriert und bilden durch ihren Fettgehaltoft zierliche Sterne, die durch Fortsätze zu Netzen werden. Intermediär im Acinus deutliche größere Tröpfchen in Sternzellen.

Bemerkung: Beginnende fettige Degeneration sämtlicher Zellen korrespondierend. Nicht sich entsprechender Tröpfchenfettgehalt der Leber und Sternzellen.

2. Frau, 88 Jahre.

Klinische Diagnose: Myokarditis, Myodegeneratio.

Pathologische Diagnose: Braunes Herz. Braune Leber, Stauung.

Befund der Leber: Verdickung der Leberkapsel, auch interstitiell.

Leberzellen: Fett in großen Tropfen peripherisch im Acinus. Alle Zellbalken mit staubförmigem bis tröpfchenförmigem Fett, zentral mit Pigment stark gemischt, erfüllt. Nahe den Zentralvenen oft nur Pigment in ganz atrophischen Partien. Die Farbe ist hellgelb bis gelblichbraun. Einzelne Kugeln mit intensiv gefärbten Kernen in den Maschen der erweiterten Kapillaren, gefüllt mit lipoidem Pigmente.

Sternzellen: Deutliche Bilder durch Fettröpfchen. Das Fett hat einen ganz anderen Charakter; es ist leuchtend orange gefärbt (in Leberzellen gelb-braunrot). Am meisten Fett in den zwischen den Kugeln in Kapillaren frei liegenden Sternzellen. Die Kerne der fettgefüllten Zellen meist hell und rund oder mitteloval (1. und 2. Form). Selten in den kleinkernigen Endothelien und dann staubförmig. Pigment ist nur in Spuren gelb, feinkörnig zwischen den Kugeln zentral zu finden.

Bemerkung: Das Fett der Sternzellen sieht anders aus, als in den Leberzellen; es ist auch dort vorhanden, wo die Leberzellen nur Fettstaub enthalten. Zwischen den zerfallenden Leberzellen enthalten die Sternzellen Pigment.

3. Frau, 71 Jahre.

Klinische Diagnose: Myodegeneratio cordis, Apoplexie.

[1]) Unter klinischer Diagnose ist auch immer die allgemeine pathologische Diagnose mitenthalten. Wo Differenzen vorhanden waren, ist dies ausdrücklich bemerkt.

[2]) Nur das für den Fall bezüglich der Leberveränderung Wichtige ist angeführt.

Pathologische Diagnose: Hypertrophisches Herz. Muskatnußleber. Älterer Blutherd in der linken Hemisphäre.

Befund der Leber: Starke Stauung ohne Zirrhose. Diffuse Eisenreaktion makroskopisch am Schnitte. Eosinophilie der Kapillarwandung. Im Bindegewebe grobes schwarzes Pigment (Kohle?).

Leberzellen: Im Zentrum der Acini braungelbe schollige Pigmenthaufen in stark atrophischen Leberzellen. Intermediär in den Achsen der Balken feineres gelbbraunes Pigment. Peripherisch feines gelbes Pigment in kleinen Häufchen im Protoplasma wohlerhaltener Leberzellen. Fett findet sich peripherisch in großen, vakuolenartigen Tropfen; nach der Zentralvene zunehmend massenhaft staubförmiges Fett.

Sternzellen: Intermediär und zentral zwischen den degenerierten Leberzellen mit leuchtenden Fetttröpfchen erfüllt; peripherisch zwischen den großen Fettropfen gut mit kleinen Tröpfchen gefüllt.

Bemerkung: Stauungsatrophie typisch zentral mit Degeneration; peripherische Infiltration. Sternzellen nicht dem Tröpfchengehalt der Leberzelle entsprechend gefüllt, sondern sich gerade intermediär gut abhebend. Kein Sternzellenpigment. Die schmale Kernform der Sternzellen überwiegt. Am frischen Formalin-Gefrierschnitt schienen nach Eosin-Hämalaunfärbung die Sternzellen etwas intensiver rot als die kaum gefärbten Leberzellen.

C. Herzfehler.

4. Frau, 43 Jahre.

Klinische Diagnose: Mitralstenose.

Pathologische Diagnose: Muskatnußleber.

Befund der Leber: Hochgradige Stauungsatrophie mit Hyperämie. Beginnende Stauungszirrhose. In den zentralen Acinusteilen Körnchenkugeln. Zellinfiltration des Bindegewebes.

Leberzellen: Alle Leberzellen sind mit staub- bis kleintröpfchenförmigem Fett erfüllt. Selten große Fettvakuolen peripherisch. Zunehmend nach der Mitte zu braungelbes ziemlich feines Pigment. Zentrale Übergangsbilder von Fett und Pigment gefüllten Leberbalken zu den einzeln im Kapillarnetz liegenden Körnchenkugeln, die meist einen pyknotischen Kern enthalten.

Sternzellen: ganz feine Tröpfchen mit zierlichen Reihenbildungen in den Fortsätzen der Sternzellen, so daß überall hübsche Sternbilder zu finden sind. Pigment spurweise in den degenerierten zentralsten Partien.

Bemerkung: Allgemein fettige Degeneration auch der Sternzellen. Pigment nur zwischen zerfallenen Leberzellen.

5. Mann, 57 Jahre.

Klinische Diagnose: Aorteninsuffizienz.

Pathologische Diagnose: Stauungsorgane. Mäßige Schrumpfniere. Muskatnußleber undeutlich.

Befund der Leber: Hochgradige Stauungsatrophie mit beginnender Zirrhose. Die Leberbalken sind im Zentrum bis fast zur Mitte atrophiert und durch das derbe Kapillarnetz ersetzt. Ganz vereinzelte Pigment- oder

Fettkörnchenkugeln mit pyknotischen Kernen. Kleine Anhäufungen von Rundzellen.

Leberzellen: Staubförmiges Fett in den erhaltenen Balken. Wenig Pigment, außer in den Kugeln, in den zentraleren Partien axial; peripherisch hellgelbes, feines Pigment in Häufchen oder Vakuolen.

Sternzellen: Überall feinere und gröbere Fettröpfchen, auch in den zwischen dem geschwundenen Lebergewebe liegenden Kapillaren, wo die Sternzellen frei in den Kapillarwandungen zu sehen sind. Kernform meist länglich-oval und intensiv. Kein Pigment.

Bemerkung: Die Sternzellen bleiben nach Zerstörung des Lebergewebes in den Kapillaren erhalten.

6. Frau, 26 Jahre.

Klinische Diagnose: Mitralinsuffizienz, Nephritis.

Pathologische Diagnose: Endokarditis. Stauungsleber.

Befund der Leber: Geringe Stauungsatrophie mit geringer Zirrhose.

Leberzellen: Peripherisch gelbes, feines Pigment in Häufchen oder Vakuolen. Fett peripherisch in einzelnen Tropfen, intermediär vermehrt, zentral übergehend zu Fettkugeln, die gleichzeitig gelbbraunes Pigment enthalten.

Sternzellen: Zentral feines, gelbes Pigment. Fett peripherisch nicht vorhanden, intermediär in schönen, vereinzelten Tröpfchen, zentral sehr feinkörnig.

Bemerkung: Zentrale fettige Degeneration. Intermediär auffallend viel Fett in Sternzellen.

D. Nephritis.

7. Mann, 25 Jahre.

Klinische Diagnose: Nephritis chronica.

Pathologische Diagnose: Granularatrophie der Niere. Dilatatio cordis. Stauungsleber.

Befund der Leber: Hochgradige Stauungsatrophie. Geringe Menge von Fettzellen im interazinösen Bindegewebe.

Leberzellen: Mächtige Fettvakuolen bis nahe zum Zentrum, peripherisch am meisten. Alle Leberbalken sind lipoid gefärbt und von körnigem Aussehen. Pigment findet sich auffallend spärlich zentraler.

Sternzellen: Das Fett findet sich überall feintropfig auch im Zentrum, oft mit zierlicher Zeichnung.

Bemerkung: Unverhältnismäßig starker Fettgehalt der Leberzellen gegenüber den gleichmäßig nur zierlich infiltrierten Sternzellen. Das Bild entspricht weniger einer chronisch-atrophischen als einer akut-toxischen Schädigung der Leber, wie die folgenden Fälle zeigen.

8. Mann, 62 Jahre.

Klinische Diagnose: Nephritis chronica.

Pathologische Diagnose: Granularatrophie der Nieren. Hypertrophie und Dilatation des Herzens. Stauungsleber.

Befund der Leber: Geringe kleinzellige Infiltration des Bindegewebes. Weite, blutgefüllte Kapillaren. Stellenweise stark dunkles Pigment (anscheinend Kohle) in fixen Bindegewebszellen.

Leberzellen: Allgemeine, besonders intermediäre lipoide (Sudan-) Färbung der Leberzellbalken. Wenige große Fettvakuolen peripherisch, dagegen dichtes, feinkörniges, bräunliches Fett zentral in den atrophischen Teilen. Spärlich Fettkörnchenkugeln in den zentralsten Maschen der Kapillaren. In Paraffinschnitten auffallend wenig Pigment, an den atrophischen Stellen von gelbem, feinkörnigem Aussehen.

Sternzellen: Sehr deutliche, tropfig infiltrierte Sternzellenbilder bei Sudan-Färbung. Die Sternzellen heben sich ganglienzellenartig aus der allgemeinen gelblichen Färbung schön orangerot heraus. Pigment findet sich gelb, feinkörnig, in zentralen Sternzellen ganz spärlich. Zwischen den Körnchenkugeln einzelne besser gefüllte Sternzellen. Ganz vereinzelt sind in Sternzellen schwarze Körnchen des gleichen Pigmentes wie im Bindegewebe zu finden.

Bemerkung: Während außer in den atrophisch degenerierten Stellen keine Ähnlichkeit zwischen Leber- und Sternzellen feststellbar ist, diese durch den tropfigen Fettgehalt sich sogar gut herausheben, lagert im Bindegewebe gleiches Pigment wie in einzelnen Sternzellen.

E. Konstitutions- und Blutkrankheiten.

a) Diabetes.

9. Mann, 56 Jahre.

Klinische Diagnose: Diabetes.

Pathologische Diagnose: Kein hier interessierender Befund

Befund der Leber: Leber ziemlich groß und blutreich. Die Kapillaren sind weit, im Lumen viele Leukozyten. Perivaskuläres Ödem. Das Bindegewebe ist auf van Gieson-Schnitten in die Acini verfolgbar und erscheint vermehrt.

Leberzellen: Peripherisch sehr spärlich große Fettvakuolen. Im übrigen liegen in ziemlich gleichmäßiger Verteilung überall nicht sehr dicht lipoide Körnchen. In den Zentren Spuren gelben, kristallinischen Pigmentes um die Kerne in Häufchen.

Sternzellen: Sehr hübsche Bilder tropfig mit Fett infiltrierter Zellen mit langen, feinen Tröpfchenreihen. Intermediär ganglienzellenartige Formen dicht gefüllter Sternzellen. Pigment fehlt.

Leukozyten: Oft feine Fettröpfchen.

Bemerkung: Die Sternzellen heben sich durch ihren Fettgehalt von den Leberzellen ab, die meistens andersartiges Fett enthalten. Man sieht auffallend viele mittelgroße, ovale Kerne.

Außer diesem Falle habe ich noch zahlreiche andere Diabetesl ebern untersucht. Da der Befund hinsichtlich der Sternzellen den geschilderten fast immer entspricht, nur der Grad der Fetterfüllung

stärker oder geringer war, beschränke ich mich auf das oben Angeführte. (Taf. I Fig. 1—3.)

Die Diabetesleber ist bei geringem Fettgehalt zur Demonstration der Sternzellen sehr geeignet. Sehr häufig hebt ein perivaskuläres Ödem die Kapillarwandungen ab, und man sieht dann in ihnen die wirklich sternförmigen Sternzellen in aller Deutlichkeit nach Sudanfärbung. Manchmal wird das Bild durch gequollene zirrhotische Fasern weniger deutlich, da die langen Bindegewebskerne Endothelien vortäuschen, doch kann man die Sternzellen noch lange auch in der stark verdickten Kapillarwand mit ihren größeren ovalen Kernen sehen[1]).

b) Leukämie.

10. Mann, 60 Jahre.

Klinische Diagnose: Myeloische Leukämie.

Pathologische Diagnose: Myeloische Leukämie mit den typischen Befunden an Milz, Knochenmark und Lymphdrüsen. Hämorrhagien.

Befund der Leber: Schnürfurche, blaßbraune Farbe, groß. Die Kapillaren sind sehr weit; im Lumen zahlreiche myeloische Elemente, auch Normoblasten. Im Bindegewebe Anhäufungen großer, uninukleärer Zellen und Leukozyten. Deutliche diffuse Berliner-Blau-Reaktion makroskopisch am Schnitt.

Leberzellen: Die Zellbalken sehen stellenweise durch die buchtigen Kapillaren gedrückt aus, besonders in der Mitte der Acini. Diese Partien sind im Sudanschnitt stark von lipoiden Körnchen und Tröpfchen erfüllt. Auch scheinen die verschiedenartigsten weißen Blutzellen oft direkt in den Balken zu liegen. Die Kapillarwände sind an solchen Stellen ganz geschwunden oder im Zerfall oder nach dem Lumen durch extravaskuläre Zellen vorgedrängt. In den ganzen Balken findet sich feines, eisenhaltiges Pigment von nicht sehr intensiver Reaktion vor. Es liegt axial und perinukleär, besonders reichlich peripherisch im Acinus. In den atrophischen, zentraleren Partien ist reichliches feines, gelbbraunes Pigment.

Sternzellen: Am einfachen Hämalaunpräparat fallen bereits sehr verschiedenartige Endothelien auf. Neben den vielen kleinen, intensiv gefärbten, schmalen oder quergeschnittenen runden Endothelkernen sieht man viele große blasse runde oder ovale, am Ende eines Balkens nierenförmige Formen mit zartem,

[1]) Später wurde mir eine Arbeit von Rössle bekannt, in der er auf diese starke Fetterfüllung der St. bei Diabetes aufmerksam macht. Auch er bemerkt das häufige Ödem der Diabetesleber. Die verdickten Kapillarwandungen hält er für kollagen gewordene Gitterfasern. Aus Sternzellen und kollagenen Fasern glaubt er pathologisch die Diagnose Diabetes bestätigen zu können.

deutlichem Chromatingerüst. An den zerstörten Partien der Kapillarwand kommen noch karyolytische und karyorhektische Bilder hinzu, auch findet man Kernverdoppelung oder Nester dicht nebeneinanderliegender Endothelien, die allerdings vielleicht nur zusammengeschoben waren. Wirkliche Mitosen habe ich hin und wieder, im ganzen aber sehr selten, finden können. Im Fettpräparat findet sich eine ziemlich gleichmäßige, intermediär jedoch am deutlichsten hervortretende Fettinfiltration der Sternzellen. Hauptsächlich sind daran die bekannten mittleren Kernformen beteiligt. Die Tröpfchen sind klar, leuchtend orange und größer als in den meisten Leberzellen. Einige sehr große, ovale bis runde Kerne sind dicht mit Fettröpfchen umgürtet und senden lange Tröpfchenreihen zu Nachbarzellen. Andere sehr große, helle, mit zierlichstem Chromatingerüst versehene Kerne gehören etwas gequollenem, aber durchaus durchsichtigem, körnchenfreiem Protoplasma an. Da sie zwischen den zerstörten oder verdoppelten Zellen liegen, sind es vielleicht Vorstufen der Teilung.

Pigment ist nur ganz selten in Sternzellen zu finden und auch dann nur wenige grobe, eisenhaltige oder eisenfreie Bröckel. Da einzelne polychromatophile Erythrozyten zu sehen sind, selten auch intrazellulär in Sternzellen, so handelt es sich hier m. E. um vereinzelte Phagozytose von roten Blutkörperchen. Vereinzelt sah ich auch Normoblasten in Sternzellen.

In stark gequollenen Sternzellen liegen nicht allzu selten verschiedenartige, meist multinukleäre weiße Blutzellen.

Bemerkung: Die Sternzellen sind an ihrem Fettgehalt von Leberzellen zu unterscheiden. (Spuren von Fett auch in einzelnen Blutzellen.) Die Sternzellen sind im ganzen pigmentfrei, obgleich die Leberbalken deutliches Eisenpigment enthalten.

Es zeigen sich Veränderungen des Endothels, wie sie bei toxischen Wirkungen auftreten. Es wird eine Phagozytose sichtlich veränderter Erythrozyten ausgeübt.

Auch hier beschränke ich mich auf diesen einen Fall reiner myeloischer Leukämie, obgleich ich noch mehrere Fälle selbst, andere an Präparaten meiner Herren Kollegen, denen ich dafür zu bestem Dank verpflichtet bin, studieren konnte. Die Befunde sind, da alle Fälle naturgemäß im fortgeschrittensten Stadium waren, sehr ähnlich und unterschieden sich nur durch den speziellen Blutbefund, die mehr oder weniger hinzugetretene Anämie, die sich hier nur wenig bemerkbar machte, und die Ausdehnung der blutbildenden Herde um die Kapillaren und die Bindegewebsvenen.

Solange die Anämie nicht komplizierend hinzutritt, findet sich immer nur wenig Eisen in den Sternzellen.

Allein der folgende Fall sei wegen der unklaren, aber interessanten Ätiologie mitgeteilt:

11. Mann, 52 Jahre.

Klinische Diagnose: Lungenemphysem, Myokarditis, Hyperleukozytose. Rippenresektion 12 Stunden vor dem Tode (Empyem).

Pathologische Diagnose: Milz leicht vergrößert, derb.

Befund der Leber: Große, blutreiche, fettarme Leber. Angeblich einige kleine Fibrome.

Bindegewebe stellenweise zellig infiltriert, darunter myeloide Elemente. Einige der als Fibrome diagnostizierten Knötchen sind Anhäufungen größerer, uninukleärer Zellen (anscheinend myeloisch) und von Leukozyten. Diffuse Eisenreaktion. Kapillaren sind sehr weit, die Wände aber durch ödematöse, stellenweise zellhaltige Durchtränkung der perivaskulären Lymphräume abgehoben, besonders in den Zentren der Acini.

Leberzellen: An verschiedenen Stellen wie angenagt durch perivaskuläre Zellen, zentral atrophisch, etwas braunes Pigment enthaltend. Diese Partien sind gleichzeitig mit feinen Fettröpfchen erfüllt.

Sternzellen: Überall in der abgehobenen Kapillarwand in allen Formen durch starken Fettgehalt leicht kenntlich. Nicht selten finden sich Blutzellen phagozytär durch Sternzellen aufgenommen. Ebenso sind Erythrozyten und Bröckel von ihnen ganz vereinzelt nachweisbar. Eisenhaltiges Pigment ist nicht in Sternzellen zu finden, aber einige Erythrozytenbröckel färben sich schwach grünlich.

Bemerkung: Phagozytose von roten und weißen Blutzellen durch Sternzellen. Die Sternzellen liegen durchaus in der freien Wand der Kapillaren.

Dieser Fall ist trotz der Zellanhäufungen und der Weite der Kapillaren sowie der im Bindegewebe auftretenden Zellinfiltration höchstens als beginnende Leukämie klinisch anzusehen, wofür der geringe Milztumor und der als Hyperleukozytose bezeichnete Zellgehalt spricht. Vielleicht handelt es sich nur um Knochenmarksausschwemmung nach dem operativen Eingriffe. Ich habe ihn nur wegen der in der Bemerkung hervorgehobenen Punkte mitangeführt.

c) Anaemia perniciosa.

12. Mann, 61 Jahre.

Klinische Diagnose: Anaemia perniciosa.

Pathologische Diagnose: Desgleichen. Typische Organveränderungen (rotes Mark usw.). Fettige Degeneration des Herzens.

Befund der Leber: Braunrot; Zeichnung nicht sehr deutlich. Bindegewebe verdickt. Die Kapillaren sind weit und mit poikilozytären roten Blutkörperchen erfüllt. Man sieht auch polychromatophile Gigantozyten und Gigantoblasten. Kleine, stark segmentierte Leukozyten, große Uninukleäre (Makrophagen) und im Schnitt schwer zu diagnostizierende Blutzellen erfüllen oft dicht die ausgebuchteten Kapillaren, deren Wandung nicht überall mehr zu erkennen ist. Auch im Bindegewebe liegen mannigfache Blutelemente, vor allem einzelne große lymphoide Zellen. Trotzdem alle Zellarten der per-

niziösen Anämie vorhanden sind, scheint doch kurz vor dem Tode die Bildung der pathologischen Formen schon nachgelassen zu haben, da die Zahl der polychromatophilen Zellen verhältnismäßig klein, die Überfüllung der Kapillaren, wie sie sonst gefunden wird, gering und das massenhafte Pigment älteres ist.

Leberzellen: Dichtes, feinkörniges Pigment über alle Leberbalken verteilt, doch mit besonderer Anhäufung in den Randteilen der Acini. Sowohl makroskopische diffuse als mikroskopische, an das Pigment gebundene, nicht zu intensive Eisenreaktion. Zentral findet sich deutliche tropfige Verfettung der Leberbalken, außerdem verbreitet spärliche lipoide Körnchen.

Sternzellen: Grobes, körniges Pigment von deutlich dunklerer Farbe, mit starker Eisenreaktion besonders in den intermediären und zentraleren Zellen. An der Peripherie im allgemeinen weniger Pigment, ab und zu gröbere Bröckel oder ganze, polychromatophile Erythrozyten in Sternzellen. Die Kernform ist oval, mittelgroß, lebhaft gefärbt. Im Fettpräparat sehr schöne, tropfig infiltrierte, große, helle, rundkernige Sternzellen. Auffallend selten Pigment und Fett in derselben Zelle, dagegen unmittelbar nebeneinander die beschriebenen Fett oder Pigment enthaltenden Zellen. Dabei haben fast durchweg die pigmenthaltigen Zellen intensivere Kerne. Zellen mit Erythrozyten und Bröckeln meist mit helleren Kernen und nicht selten mit Fettröpfchen. An verschiedenen Stellen sieht man Sternzellen des mittleren bis großen Typus, die feinkörniges, lipoides Pigment enthalten. Solche Zellen liegen besonders intermediär.

Blutzellen: Sowohl die Makrophagen als einzelne Leukozyten enthalten Pigment und Fettkörnchen, allerdings meist nur sehr wenig.

Bemerkung: Das Pigment der Sternzellen ist gröber, eisenhaltiger und erythrozytenähnlicher als das der Leberzellen. Die pigmenthaltigen Sternzellen scheinen älter zu sein. Fetthaltige und erythrozytenhaltige Sternzellen sind protoplasmareicher und besitzen einen größeren, helleren Kern, sind also entweder verändert oder jünger. Es lassen sich einzelne Sternzellen mit beiden Fremdkörpern finden. Es gibt aber auch direkte lipoide Pigmentkörnchen. Die Verteilung auf Leber- und Sternzellen ist ganz verschieden.

13. Frau, 61 Jahre.

Klinische Diagnose: Anämie. Enteritis membranacea.

Pathologische Diagnose: Desgleichen, doch wurde die Anämie für eine echte Anaemia perniciosa gehalten. Gallenstein. Rotes Knochenmark.

Befund der Leber: Leber dunkelrostbraun, mit deutlichen roten Läppchenzeichnungen. Die Kapillaren sind weit und dicht mit poikilozytären polychromatophilen, hämoglobinreichen Erythrozyten und kernhaltigen Formen erfüllt. Viele große Makrophagen mit einem meist nierenförmigen Kern und häufigen Pigmenteinschlüssen. Blutkörperchenhaltige Zellen, meist peripherisch in den Acinis intravaskulär.

Leberzellen: Große Mengen stark eisenhaltigen Pigments, wie auch makroskopisch eine starke, diffuse Reaktion bestand. Dabei enthalten die peripherischen Teile axial und perinukleär bei weitem die größte Menge. In den

zentralen Partien findet sich reichlich gelbes, feineres, ganz eisenfreies Pigment. Neben feinen Fettstäubchen in allen Partien sind die zentralen Leberzellen oft maximal tropfig verfettet.

Sternzellen: Sehr stark eisenhaltiges, grobes, fast scholliges Pigment, besonders intermediär und zentraler. Die Kernform ist mittelgroß, intensiv. Das Lumen der Kapillaren wird im Querschnitt oft stark eingeengt. Das Pigment liegt nahe am Kern, im Profil oft neben dem Kern sich vorwölbend, während dieser selbst einen Sattel in der Protoplasma- und Pigmentmasse bildet. Deshalb wird der Kern flachliegender Zellen auch fast nie verdeckt. Besonders gequollene und gefüllte Pigmentzellen besitzen jedoch vor dem Kern nach dem Lumen und hinter dem Kern nach dem Lymphraum zu Pigmentsäume. Fett, ziemlich verbreitet, erfüllt in klaren, schönen Tröpfchen ovale bis rundkernige, deutlich hellere Sternzellen. Zellen mit Fett und Pigment sind selten, dagegen finden sich wiederholt lipochrome grobe und feinere Pigmentkörner an den Randstellen der stärksten Pigmenterfüllung. Nicht selten finden sich polychromatophile und besonders kleine Erythrozyten in den Sternzellen; ebensowohl Bröckel von ihnen. Diese Zellen enthalten meist feine Fettröpfchen daneben. Ihre Kerne sind meist groß und hell.

Bemerkung: Das Eisenpigment in den Sternzellen ist trotz gleicher Reaktion gröber und scholliger. Die Kernform dieser Pigmentzellen ist die mittlere, intensivere, d. h. die ältere des Aufnahmezustandes, die dadurch sehr häufig ist. (Taf. I Fig. 6.) Zellen mit reichlichem Fett besitzen die große Kernform des jüngeren oder veränderten Zustandes. Es findet sich reichliche Phagozytose kranker Erythrozyten in Sternzellen.

Hinsichtlich weiterer Fälle gilt das unter Leukämie Gesagte.

Hinsichtlich der Form des Pigmentes ist zu bemerken, daß sowohl in den beschriebenen Fällen, wenn auch spärlich, als in andern und besonders in einem Kurspräparate stellenweise das grobe Eisenpigment auch in Leberbalken zu finden war.

F. Geschwülste.

14. Frau, 67 Jahre.

Klinische Diagnose: Carcinoma uteri.

Pathologische Diagnose: Fettherz, Fettleber, Thrombosen.

Befund der Leber: Die Leber ist schlaff und gelb. Das Bindegewebe erscheint leicht vermehrt, wie sich mikroskopisch bestätigt. Diffuse Eisenreaktion. Es besteht kleinzellige Infiltration des Bindegewebes. Dazwischen liegen einzelne große, sehr dunkle Pigmentzellen (Kohle?).

Leberzellen: Inselartige, meist peripherische, doch auch mitten im Acinus auf wenige Zellen beschränkte maximale Fetterfüllung. Die großen, leuchtenden Tropfen liegen in entsprechenden Vakuolen. Selten findet sich Gallenpigment spurweise in kleinen Häufchen.

Sternzellen: Nur in den großen Fetthaufen enthalten auch die Sternzellen wenige kleine Fetttröpfchen. Kein Pigment.

Bemerkung: Parallele Verfettung der Stern- und Leberzellen. Kein Pigment trotz Eisenreaktion.

15. Mann, 56 Jahre.

Klinische Diagnose: Carcinoma ventriculi.

Pathologische Diagnose: Dilatatio cordis. Metastasen. Stauungsleber.

Befund der Leber: Leichte Stauungsatrophie. Wenige Metastasen. Diffuse Eisenreaktion.

Leberzellen: Zentral ziemlich reichlich grobes, grünlich-gelbes Pigment in den Balken an atrophischen Stellen. Verbreitet über die ganzen Acini, peripherisch reichlicher, findet sich spärliches feines Eisenpigment in axialer oder perinukleärer Verteilung. Fett, den atrophischen Stellen entsprechend, bildet körnige Haufen. Außerdem sind die Randpartien großtropfig infiltriert.

Sternzellen: Ganz selten finden sich einige Körnchen Eisenpigmentes besonders in intermediären Zellen. Es besteht gleichmäßige spärliche Tröpfcheninfiltration mit deutlichen Bildern in der intermediären Zone. Man sieht nicht selten intermediär Fett und Pigment in der gleichen Zelle.

Bemerkung: Unverhältnismäßiger und anders lokalisierter Eisengehalt der Leberzellen.

16. Mann, 54 Jahre

Klinische Diagnose: Carcinoma oesophagi. Kachexie.

Pathologische Diagnose: Braunes Herz, braune Leber. Stauungshyperämie und Atrophie der Leber.

Befund der Leber: Das Bindegewebe ist etwas vermehrt und gering zellig infiltriert. Die Kapillaren sind weit, blutgefüllt. Unter den Erythrozyten fallen seltene polychromatophile auf.

Leberzellen: Reichliches gelbbräunliches Pigment liegt axial in den zentralen Balken, die durch die Kapillaren verschmälert erscheinen. Fett findet sich peripherisch in spärlichen Tröpfchen, zentral in Körnerform oft sehr reichlich.

Sternzellen: Intermediär trifft man vereinzelt eisenhaltige Pigmentkörnchen und selten veränderte polychromatophile Erythrozyten und nicht Eisenreaktion ergebende Bröckel derselben an. Doch sind das seltene Befunde. Der Fettgehalt ist ziemlich gleichmäßig feintropfig, nur kann man intermediär feinstrahlige Sternfiguren finden.

Bemerkung: Eisenhaltiges Pigment in Sternzellen ohne entsprechendes Leberpigment.

17. Frau, 54 Jahre.

Klinische Diagnose: Carcinoma ventriculi. Anämie.

Pathologische Diagnose: Anaemia gravis. Fettige Degeneration des Herzens. Pneumonie. Rotes Knochenmark. Gallengries.

Befund der Leber: Kleine, blasse Leber mit deutlicher Zeichnung. Stauungsatrophie mittleren Grades. Die Wand der Zentralvenen ist verdickt. In den hyperämischen weiten Kapillaren liegen, besonders peripherisch, vereinzelte große Uninukleäre, die kleine oder verfärbte Erythrozyten enthalten. Auch sieht man nicht zu häufig polychromatophile und kernhaltige rote Blutkörperchen.

Leberzellen: In dem Zentrum findet sich massenhaftes braungelbes Pigment in atrophischen Partien. Die ganzen Leberbalken haben im Sudanpräparat eine gelbliche, diffuse Färbung. In dem körnigen Protoplasma erkennt man etwas lebhafter gelb gefärbte blasse Körperchen bis zu deutlichen orangeroten Tröpfchen. Nach dem Zentrum zu ist die Farbe mehr bräunlich, die Gestalt körniger. Im allgemeinen fällt eine große Verschiedenartigkeit der Leberkerne auf. Man sieht oft große, wie vakuolisierte Kerne, viele Doppelkerne und große, helle Formen, bis zu fast aufgelösten Kernen.

Sternzellen: In rund- bis ovalkernigen, meist intensiven Sternzellen der intermediären Zone vor allem liegen nicht selten grünliche Pigmentkörnchen und Bröckel von Erythrozyten. Nur selten gibt das Pigment schwache Eisenreaktion. Durch sehr deutlichen tropfigen, lebhaft gefärbten Fettgehalt heben sich die Sternzellen von den geschilderten Leberzellen ab. Die Sternzellen, die sehr viel Pigment oder Fett enthalten, haben immer ausschließlich das eine oder das andere. Zellen mit Fett und Pigment haben meist mittelgroße und -helle Kerne. Einzelne Zellen enthalten nach der einen Seite in Fortsätzen einige Fettröpfchen, nach der andern Pigmentkörnchen. Die rein fetthaltigen Sternzellen haben meist große helle, ovale bis runde Kerne. Einige Male findet sich ein fast erhaltener Erythrozyt neben Fettröpfchen in diesen Zellen.

Bemerkung: Trotz schwerer Anämie wenig Eisenpigment und dieses allein in Sternzellen mit deutlichen Phagozytosebildern. Fettröpfchen in Sternzellen bei starker diffuser Fettreaktion der Leberbalken. Die Leukozyten enthielten auch Fettröpfchen.

18. Frau, 52 Jahre.

Klinische Diagnose: Maligner Tumor des Halses.

Pathologische Diagnose: Kleinzelliges Sarkom. Metastasen.

Befund der Leber: Vereinzelte Sarkommetastasen. Ungleichmäßige strichweise Atrophie. Das zentrale Bindegewebe ist vermehrt. Die Kapillaren sind weit, zellreich.

Leberzellen: In ungleichmäßiger Verteilung sieht man mächtige, meist zentrale Fettröpfcheninseln. Daneben zentral Fettkörnchen. Pigment lagert in Gestalt gelber, feiner Körnchen massenhaft in atrophischen, zentralen Partien.

Sternzellen: Überall sind die Sternzellen ohne wesentliche Unterschiede schön mit Fettröpfchen gefüllt. Viele ganglienzellenartige Figuren. An der Füllung unbeteilgt sind nur seltene, ganz blaß-großkernige und sehr intensiv schmalkernige Elemente. Vereinzelt finden sich wenige Pigmentkörnchen in den atrophischen Partien.

Leukozyten: Enthalten vielfach Fettröpfchen.

Bemerkung: Entsprechender Fettgehalt der Sternzellen und Leukozyten im Gegensatz zu den Leberzellen.

G. Infektionen.

a) akute.

19. Mann. 38 Jahre.

Klinische Diagnose: Lungenentzündung.

Pathologische Diagnose: Pneumonia lobaris im zweiten Stadium. Parenchymatöse Degeneration der Leber. Fettleber.

Befund der Leber: Große, derbe Leber mit deutlicher Zeichnung. Geringe kleinzellige Infiltration des Bindegewebes. Im Fibrinpräparat nach Weigert viel fädiges Fibrin in den Acinis.

Leberzellen: Mächtige Fettropfen über ganze Acini verteilt oder peripherisch und inselartig. Dazwischen fettfreie Acini.

Sternzellen: Überall, auch zwischen fettfreien Leberbalken, schöne tropfige Fetterfüllung. Nicht oder weniger beteiligt sind immer die intensiven schmalkernigen Formen, die weniger häufig als in normalen Lebern erscheinen. Zentral und intermediär finden sich Spuren eines groben, hellgelben, kristallinischen Pigmentes. Im Fibrinschnitt körniges Fibrin in Sternzellen.

Leukozyten: Lipoid, selten feine Tröpfchen.

Bemerkung: Die Sternzellen sind in ganz besonders deutlicher Weise mit Fettröpfchen infiltriert. Zusammenhang zwischen Leber- und Sternzellen ist nicht festzustellen.

Weiter wurden untersucht an Formalingefrierschnitten Lebern von Masern, Scharlach, Typhus, ein Influenzafall, Lungenentzündungen u. a. Immer fand sich, besonders in Sternzellen, Fett, sehr selten andere Einschlüsse. Die Leberzellen enthielten meist reichlich, oft äußerst viel Fett. In den fettärmeren Lebern konnte man immer die hervorragende Beteiligung der Sternzellen schon mit schwacher Vergrößerung feststellen. Da diese Befunde gerade hinsichtlich der Sternzellen mehrfach beschrieben sind, will ich nur noch den nachfolgenden, etwas abweichenden Fall mitteilen.

20. Frau, 47 Jahre.

Klinische Diagnose: Icterus infectiosus. Otitis media.

Pathologische Diagnose: Schlaffes Herz, Bronchitis, Fettleber. Starker Ikterus.

Befund der Leber: Leber groß, weißlich, ziemlich derb. Stauungshyperämie. Hyperleukozytose. Die Kapillaren sind zentral stark erweitert; dazwischen atrophisches Lebergewebe. Beginnende Zirrhose. Auch im Bindegewebe finden sich kleine Galletröpfchen.

Leberzellen: Überraschenderweise findet sich trotz der makroskopischen Befunde wenig Fett in Tropfen, meist in kleinen Gruppen peripherisch. Dagegen sind alle Balken hochgradig sudanophil, wie durchtränkt mit flüssigem Fett. Man sieht ganz blaß gefärbte Tröpfchen. Pigment ist nur spärlich, gelblichblaß, zu finden, entsprechend der Atrophie. Viele Leberzellen enthalten gallige Vakuolen und Spuren von Galleniederschlägen. Es besteht leichte Dissoziation der Zellbalken.

Sternzellen: Vielfach schöne Fettröpfchenbilder. Besonders zentraler enthalten die Sternzellen Gallepigment. Man sieht Galletröpfchen im perivaskulären Lymphraume, der durch die Dissoziation gut zu sehen ist. Diese

Tröpfchen liegen oft unmittelbar und kaum von der Zelle unterscheidbar an gallegefüllten Sternzellen.

Gallengänge: Manchmal infolge der Gallenstauung im Lebergewebe sichtbar. Interazinös sind die Zylinderepithelien häufig mit Fett tropfig infiltriert.

Blut: Im Lumen der Gefäße diffus gallig gefärbt.

Bemerkung: Die Sternzellen sind tropfig mit Fett gefüllt, wo die Leberzellen nur fettdurchtränkt erscheinen. Die Sternzellen nehmen anscheinend Galle auf, auch wenn sie vom perivaskulären Raume zugeführt wird.

b) septische.

21. Frau, 27 Jahre.

Klinische Diagnose: Sepsis post partum. Beckenvenenthrombose. Pyämie.

Pathologische Diagnose: Dilatatio cordis. Gallensteine.

Befund der Leber: Deutliche Leberzeichnung durch Stauungshyperämie. Geringe Atrophie mit weiten Kapillaren. Abhebung der Kapillarwand an vielen Stellen. Kleinzellige Infiltration des Bindegewebes.

Leberzellen: Die zentralen Leberbalken sind sudanophil gefärbt, mit zahlreichen kleinen Fettröpfchen und Fettkörnchen. Pigment liegt als Gallenfarbstoff in gut erhaltenen Leberzellen stellenweise in kleinen Vakuolen. Zentral etwas atrophisches Pigment.

Sternzellen: Überall, besonders intermediär, deutliche Bilder durch Fettropfen. Pigment fehlt. Die Kerne sind oval-rund bis zu ziemlicher Größe. Ganz große Formen ohne Fett; dagegen sind hier auch die dunkel-kleinkernigen Endothelien meist gut gefüllt. Vielfach sieht man Doppelkerne bzw. mehrere Sternzellen nebeneinander.

Leukozyten: Etwas Fett.

Bemerkung: Trotz längerer Dauer die Sternzellen fettreicher. Vermehrung der Sternzellen.

22. Frau, 24 Jahre.

Klinische Diagnose: Abort im 7. Monat. Kniegelenkstuberkulose. Sepsis.

Pathologische Diagnose: Septikopyämie. Phthisis pulmonum. Gallensteine. Ductus cysticus undurchgängig.

Befund der Leber: Große Leber mit deutlicher Zeichnung. Dissoziation der Zellbalken. Geringe Infiltration des Bindegewebes mit kleinen Rundzellen. Diffuse Eisenreaktion.

Leberzellen: Die peripherischen Zellen sind bis in die intermediäre Zone mit braungelben (Sudanfärbung), körnigen Fettmassen erfüllt. Das Protoplasma ist größtenteils trübe, geschwollen; es besteht Dissoziation der Zellreihen.

Sternzellen: Einzelne viel, die Mehrzahl sehr wenig Fett. Zentral oft ganz isolierte Sternzellen von spindelförmiger Gestalt mit vielen Fettröpfchen.

Bemerkung: Auffallend geringe Veränderung der Sternzellen bei schwerer Leberzellschädigung.

c) chronische.

23. Mann, 60 Jahre.

Klinische Diagnose: Phthisis pulmonum. Otitis media tub.

Pathologische Diagnose: Miliare Tuberkel der Leber.

Befund der Leber: Schlaffe Leber mit deutlicher Zeichnung. Geringe kleinzellige Infiltration des Bindegewebes. Kleine Tuberkelknötchen. Dissoziation. Geringe Stauung.

Leberzellen: Oft maximale Fettinfiltration der peripherischen und intermediären Zellen. Zentral körniges Fett in oft isoliert liegenden, dunkelkernigen Zellen, oft gallig verfärbt.

Sternzellen: Zwischen den großen Fettmassen sind auch die Sternzellen tropfig infiltriert. Zentral sind feine Spuren von Gallepigment nachweisbar.

Bemerkung: Korrespondierende Verfettung der Leber- und Sternzellen, wenn auch der geringe Fettgehalt der Sternzellen im allgemeinen auffällig ist.

24. Frau, 26 Jahre.

Klinische Diagnose: Chronische Miliartuberkulose. Phthisis pulmonum. Meningitis tuberculosa.

Befund der Leber: Große Leber mit deutlicher Zeichnung. Leichte Stauung.

Leberzellen: Peripherisch finden sich Tropfeninseln, zentral staubförmiges Fett. Pigment liegt nur spurweise in den gestauten Zentren.

Sternzellen: Sehr wenig Fett peripherisch. Die Kapillarwand ist oft sehr deutlich abgehoben durch geringes Ödem. Man sieht hauptsächlich schmale Kernformen.

Bemerkung: Nicht deutlich korrespondierende Fettinfiltration der Stern- und Leberzellen.

25. Mann, 43 Jahre.

Klinische Diagnose: Phthisis pulmonum.

Pathologische Diagnose: Lebertuberkulose.

Befund der Leber: Zahlreiche Tuberkelknötchen der Leber, meist intraazinös. Geringe Zirrhose.

Leberzellen: Peripherische, nicht sehr starke Fettinfiltration. In der Nähe der Tuberkel in gedrückten Zellen findet sich auch feinkörniges Fett.

Sternzellen: Auffallend viele schmale, intensive Kernformen. Peripherisch liegt Fett in Tröpfchen, entsprechend den Leberzellenverfettungen, intramediär sieht man deutliche, oft isolierte, tröpfchengefüllte Sternzellen auch der schmalen Kernform. In der Umgebung der Tuberkel manchmal gequollene, fettinfiltrierte Sternzellen und Doppelkerne bzw. Zellvermehrung.

Bemerkung: Nicht genau korrespondierende Verfettung der Stern- und Leberzellen.

In diesen und anderen Fällen habe ich vergeblich versucht, Tuberkelbazillen in Sternzellen nachzuweisen. Die Bazillen sind selten in größerer Menge zu finden. Vereinzelt liegen sie manchmal

in den Tuberkelknötchen selbst. Wo sie zahlreicher waren, erschien es in dem zerstörten Lebergewebe unmöglich, sie auf bestimmte Zellen zu lokalisieren.

Immerhin bekam ich durch spärliche Einzelbeobachtungen doch den Eindruck, daß die Sternzellen bei der ersten Bildung der Tuberkelknötchen, speziell der Ansiedlung der Bazillen, eine wichtige Rolle spielten. Es waren dies Fälle, wo nach der Verschiedenartigkeit der tuberkulösen Veränderungen eine mehrmalige Aussaat angenommen werden konnte. Ich fand dann einige freie Tuberkelbazillen und hin und wieder kleine Zellanhäufungen anscheinend wenig veränderter weißer Blutkörperchen um stark gequollene Sternzellen. Es gelang mir nur einmal, in dieser Anhäufung selbst zwei Bazillen zu finden. Überhaupt mußte ich sehr viele Schnitte durchsehen, um die geschilderten Vorgänge klar zu Gesicht zu bekommen.

Da ich den idealen Fall, einen massenhaften Einbruch von Tuberkelstäbchen in die Blutbahn kurz vor dem Tode, unter meinem Material nicht finden konnte, schritt ich zu den später geschilderten Experimenten. Ich bin überzeugt, daß hier und da ein so glücklicher Fall sich finden wird.

26. Mädchen, 17 Jahre.

Klinische Diagnose: Lues congenitalis.

Pathologische Diagnose: Feuersteinleber.

Befund der Leber: Dunkelbraungrüne, kleine, derbe Leber mit der bekannten Feuersteinzeichnung. Die Capsula Glissoni ist sehr stark: das ganze Bindegewebe stark unregelmäßig vermehrt.

Leberzellen. An den Stellen, wo das Parenchym leidlich erhalten ist, befinden sich große Fettropfen in der Peripherie, kleine Tröpfchen und Fettstaub in zentraleren Teilen. Die Leberzellen enthalten teilweise Galletröpfchen in Vakuolen. Die Balken sind allgemein diffus grünlich gefärbt, auch besteht eine schwache diffuse Eisenreaktion. Pigment befindet sich vor allem in den atrophischen Zellen.

Sternzellen: Vielfach kleine Fettröpfchen. In den zirrhotischen Partien finden sich manchmal ganz in Bindegewebe eingebettete, noch erhaltene, ovalkernige Sternzellen. Im ganzen macht das Endothel einen schwer geschädigten Eindruck. Oft sind die Wandungen abgehoben, gequollen, von Leukozyten hinterlagert. Man sieht viele Doppelkerne, auch Leukozyten in gequollenen Sternzellen. Spärliches Gallenpigment in einzelnen Sternzellen.

Bemerkung: Obgleich die Sternzellen an der Pigmentaufnahme nicht beteiligt sind, auch nicht allzu viel Fett enthalten, erscheinen sie schwer toxisch geschädigt.

Weitere rein luetische Fälle standen mir nicht zur Verfügung Ob sich diese starke Schädigung des Endothels regelmäßig findet, ist mir daher leider nicht bekannt.

Anhang: Kinderlebern.

27. Mädchen, 3 Tage.

Klinische Diagnose: Frühgeburt im 9. Monat. Lebensschwäche.

Pathologische Diagnose: Keine wesentlichen makroskopischen Veränderungen. Lues congenitalis.

Befund der Leber: Beginnende granuläre Zirrhose. Haufen groben, scholligen, rostbraunen Pigmentes im Bindegewebe. Eisenreaktion. Kleinzellige Infiltration. Polychromatophile Erythrozyten, viele weiße Blutzellen in den Kapillaren.

Leberzellen: Die Balken enthalten grobes, hell bräunlichgelbes, etwas eisenhaltiges Pigment in spärlicher Verteilung. Fett findet sich peripherisch unregelmäßig in großen Tropfen.

Sternzellen: Die Sternzellen enthalten spärlich grobes, eisenhaltiges Pigment. Spärlich finden sich Fettröpfchen.

Bemerkung: Sehr ähnliches Pigment in Stern- und Leberzellen, obgleich das in den Sternzellen enthaltene gröber und eisenhaltiger ist und sich dem Bindegewebspigmente sehr nähert.

28. Mädchen, Totgeburt.

Klinische Diagnose: Fast ausgereift. Kurz vor der Geburt gestorben.

Pathologische Diagnose: Lues congenitalis mit makroskopisch geringen Veränderungen.

Befund der Leber: Beginnende Zirrhose. Kleinzellige Infiltration des Bindegewebes. Verdickung der Kapillarwände und der Gefäße. Viele Leuko- und Lymphozyten. Dicke grünlich gelbe Pigmentklumpen in fixen Bindegewebszellen. Eisenreaktion.

Leberzellen: Spuren eisenhaltigen feinen Pigmentes, besonders in peripherischen Zellen. Zentraler findet sich Fett in groben dunkelgelben scholligen Massen.

Sternzellen: Vielfach enthalten die Sternzellen Spuren, stellenweise auch dichtes eisenhaltiges Pigment. Fett findet sich intermediär und zentral in kleinen Tröpfchen. Man findet Fett und Pigment in den gleichen Zellen.

Bemerkung: Kein deutlicher Unterschied zwischen Stern- und Leberzellen.

29. Knabe, 7½ Monate.

Klinische Diagnose: Atrophie. Enteritis.

Pathologische Diagnose: Subpleurale Blutungen.

Befund der Leber: Kleinzellige Infiltration des Bindegewebes.

Leberzellen: Peripherisch nicht gleichmäßige Fettropfeninfiltra-

tion. Zentral liegen beträchtliche Mengen eines dicken gelbbraunen Pigmentes in den Balken. Peripherisch finden sich auch einzelne Häufchen ähnlichen Pigmentes. Eisen findet sich in feinen Spuren besonders in peripherischen Zellen.

Sternzellen: Kleine Fettröpfchen liegen besonders zwischen den stark verfetteten Leberzellen, sonst sehr wenig Fett. Viele lange schmale Kernformen. Ganz vereinzelt finden sich wenige Körnchen groben Eisenpigmentes in Sternzellen.

Bemerkung: Der Eisengehalt der Leberzellen ist größer als den Sternzellen entspricht. Sehr starker Pigmentgehalt der Leberzellen ohne gleiches Pigment in Sternzellen.

30. Knabe, 7 Monate.

Klinische Diagnose: Atrophia infantium.

Pathologische Diagnose: Blasses Herz. Bronchitis. Enteritis. Fettleber.

Befund der Leber: Geringe Zellinfiltration des Bindegewebes. Spuren von Fett.

Leberzellen: Maximale Infiltration mit reinem Tropfenfett. Im Paraffinschnitt mächtige Vakuolen und Spuren feinen Eisenpigmentes in den Protoplasmaresten.

Sternzellen: Im allgemeinen sind die Sternzellen nicht dementsprechend fetthaltig. Man kann Zellen finden, die allein etwas grobes Eisenpigment enthalten.

Bemerkung: Verschiedener Fett- und Pigmentgehalt der Stern- und Leberzellen.

Wie ein Überblick über die gegebenen Fälle zeigt, haben wir es mit vier pathologischen Veränderungen der Sternzellen zu tun, dem Fettgehalt, der Pigmentaufspeicherung, dem Einfluß phagozytisch aufgenommener Fremd- bzw. Zellkörper und der Formveränderung. Diese vier Gruppen sollen zunächst an der Hand des Materials besprochen werden.

Das Fett.

Zuerst muß konstatiert werden, daß in sämtlichen Fällen Fett in Sternzellen nachgewiesen ist. Man muß sich allerdings vergegenwärtigen, daß es Sektionsmaterial, d. h. durchweg Lebern von kranken, lebens- oder altersschwachen Individuen sind. Doch ist ein geringer, vielleicht zur Zeit der Verdauung auch größerer Fettgehalt für die Sternzellen unzweifelhaft physiologisch, worauf Asch[18] zuerst v. Platen[10] gegenüber aufmerksam machte.

Andere Untersucher konnten diese Beobachtung bestätigen (Elbe[31] u. a.). v. Recklinghausen[52] erwähnt sie für Kinder speziell, was vielleicht auf die Milchnahrung zurückzuführen ist. Man vergleiche das in Abschnitt A Gesagte.

Andererseits fällt aber eine den Abschnitten entsprechende gewisse Regelmäßigkeit der Form des Fettgehaltes auf.

Abschnitt B und C. Stauungslebern. Meist feinkörniger Fettgehalt.

Abschnitt D. Nephritis. Ähnlich

Abschnitt E. Konstitutions- und Blutkrankheiten: reichliche Tröpfchen.

Abschnitt F. Geschwülste: sehr wechselnder Gehalt.

Abschnitt G. Infektionen: regelmäßiger, reichlicher Fettgehalt.

v. Platen[10] fiel dieser vermehrte Fettgehalt zuerst in menschlichen Lebern auf; er fand ihn bei akut fieberhaften Krankheiten, bei Pneumonie, im Puerperium und nach Verblutung. Asch[18] bestätigte allerdings den Befund, hielt ihn aber nicht für regelmäßig, sondern für verschiedene Einlagerung von Verdauungsfett, indem er auf den normalen Fettgehalt hinwies. Graupner[82] bemerkte die starke Verfettung bei Diabetes, die Rössle[53] neuerdings zur Diagnose benutzen will (siehe Fall 9). In letzter Zeit hat Koch[54] die Verfettung bei septischen Prozessen und fieberhaften Krankheiten wieder nachgeprüft und bestätigt. Wenn ich auch in der Festlegung bestimmter Fettbefunde in Sternzellen als besonderes Krankheitssymptom nicht folgen kann, so ist doch der Fettgehalt der Sternzellen ein gutes Spiegelbild des gerade sich im Körper abspielenden Fettumsatzprozesses, und es scheint mir nicht richtig, den Fettgehalt der Sternzellen schematisch aus einer Ursache, gewöhnlich der Phagozytose (Asch[18]), zu erklären.

Physiologisch kennen wir die Leber als einen Fettspeicher ersten Ranges, als ein Organ, das an jeder Fettwanderung und -umsetzung in erster Linie beteiligt ist, sowohl bei der Verdauung körperfremden als bei der Umlagerung körpereigenen Fettes. Die Sternzellen sind die Endothelien dieses Organes, also müssen sie zuallererst davon betroffen werden, und es ist wohl zu erwägen, welche Rolle ihnen dabei aktiv zukommt.

Die Möglichkeit einer lokalen Fettbildung sieht Virchow[55] auf dreierlei Arten: Fett wird infiltriert (grobe Tropfen), es wird durch Resorption anderer Stoffe sichtbar (feine Tröpfchen und Körnchen), es wird aus Proteinsubstanzen metamorphosiert.

Während die Infiltration selbst körperfremden Fettes, die besonders für die Phosphorleber behauptet war (Leo[56]), eine Zeitlang heftig bekämpft wurde, haben neuere Untersuchungen (Rosenfeld[57, 58], Schwalbe[59], Wuttig[60] u. a.) dieselbe experimentell nachweisen können. Wenn auch bei weitem der größte Teil des Nahrungsfettes im Darmrohr chemisch zerlegt wird (Kischewski[61], Levites[62] u. a.), so wird doch ein Teil scheinbar korpuskulär aufgenommen, mindestens sofort wieder vereinigt und wird in Tröpfchen- bzw. Körnchenform, im Dunkelfeld sichtbar (Neumann[67] u. a.), den Organen zugeführt. Daß also Fett auch korpuskulär infiltriert werden muß, geben alle Untersucher fast mehr oder weniger zu (Rosenfeld[57], Elbe[31], Kraus[63], Ribbert[64, 65], Arnold[35], Albrecht[66] u. a.).

Schwieriger ist die Frage des Sichtbarwerdens vorher nicht feststellbarer Fettbestandteile. Daß bei der Autolyse auch das vorkommen kann, wird auf Grund genauer Untersuchung neuerdings wieder behauptet (Dietrich[68], Rosenfeld[69]), mindestens, daß sich in ihren Reaktionen sehr fettähnliche Substanzen bilden (Albrecht[66, 70]). Damit wird auch wieder die Möglichkeit der Metamorphose aus fettähnlichen Substanzen zugegeben (Kraus[63], Dietrich[68], Müller[71], Albrecht[66]).

Der größte Teil des Fettumsatzes scheint sich jedoch flüssig zu vollziehen. Seit der Entdeckung der fettlösenden Bestandteile des Plasmas war jederzeit die Möglichkeit eines Abbaues bereits vorhandenen Fettes gegeben, und auch viele Umlagerungsvorgänge konnten so erklärt werden.

Ein ziemlich sicherer Nachweis solcher flüssigen Infiltration mit nachfolgender Synthese wurde experimentell von Hester[72] für ruhende Muskel erbracht. Weitere Untersuchungen, besonders durch Ricker[73] veranlaßt, lieferten bestätigende Befunde (Hagemeister[74], Dietrich[75], Weichsel[76], Karwicka[77] u. a.). Als Ort der Synthese wurden von Arnold[35, 78-80] durch zahlreiche Befunde und experimentelle Untersuchungen die Granula der Zellen angesprochen (Traina[81]).

Wenden wir zuerst die Lehre von der Fettinfiltration auf die Sternzellen an, so finden wir in der Tat eine Reihe von Fällen, in denen eine korpuskuläre Zuführung von Fett sehr deutlich erscheint. Vor allem gehören dazu die Fälle mit echter Lipämie, in erster Linie die Diabeteslebern (Fall 9), die Lebern bei Blutkrankheiten (Fall 10 bis 13) und die Infektionen (z. B. Fall 21), obgleich hier später zu besprechende Erscheinungen das Bild verwischen. Auf gleichzeitige Anämie bzw. Kachexie sind manche Befunde bei Tumoren zurückzuführen (Fall 17 und 18). Überall sehen wir in diesen Fällen schöne tropfig infiltrierte Sternfettzellen und gleichzeitig feine Tröpfchen in Leukozyten und anderen weißen Blutelementen. Da ein Nachweis freier Tröpfchen im Blute im Schnitte selbstverständlich ausgeschlossen ist, so habe ich das Auftreten von Tröpfchen in weißen Blutelementen als Ausdruck der Lipämie angenommen, obgleich sich in Leukozyten dieselben Fettprozesse abspielen dürften wie in allen Zellen. Fettröpfchen demnach nicht immer der Ausdruck der Phagozytose von Fett zu sein brauchen. Durch eigene Untersuchungen im Dunkelfeld habe ich mich außerdem überzeugt, daß der Gehalt an feinen Tröpfchen verschiedenster Größe bei diesen Krankheiten sehr groß sein kann.

Mit der gleichen Regelmäßigkeit, wie die erwähnten Befunde, sehen wir eine sehr stark abstechende Fetterfüllung der Leberzellen, vor allem wieder bei Diabetes (Graupner[82], Fischer[83] Rössle[53]).

Die Schlüsse daraus, die selbstverständlich weiterer Beweise noch bedürfen, sind vorläufig, daß

die Sternzellen Fett phagozytär aus dem Blute aufnehmen können, und daß

die Leberzellen bei rein phagozytärer Fetterfüllung der Sternzellen relativ wenig Fett enthalten.

Damit leugne ich nach dem Gesagten natürlich nicht die Möglichkeit, daß auch Leberzellen schließlich korpuskulär infiltriert zu werden vermögen (Rosenfeld[57, 58], Schwalbe[59]). Ich lege nur Wert auf die obigen Sätze, weil die Fettaufnahme der Sternzellen eine Hauptstütze der Transporttheorie ist.

Dieser Transport korpuskulären Fettes aus Sternzellen zu Leberzellen findet im allgemeinen nicht statt.

Mit Arnold[35] sehe ich in der weiteren Ablagerung der Fettröpfchen in den Leberzellen den Ausdruck einer Überlastung der Sternzellen durch allzu reichliche Zufuhr. Und es ist wichtig, daß Arnold[35] experimentell zu dieser Ansicht bei Ölfütterung gelang, wo frühere Untersucher (v. Platen[10], Elbe[31]) gerade einen Beweis erbracht zu haben glaubten.

Was ferner die Bildung von Fett durch Autolyse und Sichtbarwerden bestimmter fettähnlicher Substanzen anbetrifft, so sind die Sternzellen selbst wenig geeignet für diese Studien. Für die Leberzellen, besonders atrophische Balken, wie sie die Stauungslebern bieten, oder schwere plötzliche toxische Schädigungen mit tropfiger Entmischung (Albrecht[76]) ist diese Annahme oft glaublicher als jede andere, so daß man durch die mikroskopischen Bilder direkt dazu geführt wird. Vielleicht bietet diese Theorie eine Erklärung der sehr zierlichen und fast staubförmigen Fettzeichnung, wie sie in Fall 1, 4, 6 und 7 besonders geschildert sind.

Diese feinen Stäubchen zeichnen sich durch eine etwas dunklere, nach dem Braunen zu spielende Färbung aus, erstrecken sich bis in die allerletzten Ausläufer hinein, so daß am frischen Präparat oft die Netzfiguren von v. Kupffer zu erblicken sind, und bilden ein zusammenhängendes Synzytium oft über die ganzen Azini. Dabei sind auch um die Kerne herum die Tröpfchen in ausgeprägten Fällen kaum größer als in den Ausläufern. Nimmt man die starken degenerativen Veränderungen des ganzen Organs hinzu, so läßt sich die Ansicht wohl vertreten, daß es sich in diesen Fällen um den reinsten Ausdruck der fettigen Degeneration ohne Störung durch Phagozytose oder Infiltration handelt.

Der größte Teil allen Fettes wird jedoch in gelöstem oder gespaltenem Zustande zugeführt. Die mächtigen Fettvakuolen, die man mit ziemlicher Regelmäßigkeit vereinzelt peripherisch, bei toxischen Schädigungen bis in die intermediäre Zone hinein in Leberzellen trifft, sind der direkte Ausdruck davon. Eine Tätigkeit der Sternzellen ist dabei überflüssig, da niemand daran zweifeln wird, daß der Plasmastrom auch ohne sie zu den Leberzellen gelangt. Ich meine, daß auf diesem Wege der Diapedese selbst korpuskuläre Fetteilchen übermittelt werden, wofür ich besonders bei geringster toxischer Schädigung gar kein Hindernis in einer so

auffallend zarten Kapillarwand sehe. Die Beweise folgen im Teile über Pigment. Bei dem Transport dieser Infiltrationsfette (v. Platen[10], Asch[18], Elbe[31] u. a.) schließe ich die Sternzellen ausdrücklich als nicht notwendig aus.

Eine andere Frage aber ist es, ob die Sternzellen nicht parallel zu den Leberzellen die Fähigkeit besitzen, Fett zu sammeln, das flüssig zugeführt wurde, resp. synthetisch zusammen zu stellen. Dafür sprechen einige Fälle (8, 17, 20 und 21).

Wir finden hier eine eigentümliche Durchtränkung der Leberzellbalken mit sudanophilen Flüssigkeiten, dabei eine schöne Infiltration der Sternzellen. Diese Sudanophilie war konstant in allen Präparaten und nicht nur eine fehlerhafte Fixierung oder die Folgen alten Materiales. In den Leberbalken finden sich alle Bilder von blassen, wasserhellen Tröpfchen bis zu ganz leuchtend orange-gefärbten Fettkügelchen. Die Sternzellen enthalten dagegen durchweg leuchtende Fettröpfchen in sehr regelmäßiger Anordnung. Nahe am Kern liegen ziemlich beträchtliche Tröpfchen, nach den Ausläufern zu kleinere, schließlich in der Kapillarwand winzige, aber stets leuchtende Tröpfchen. An anderen Stellen (besonders Fall 8) heben die Sternzellen sich ganglienzellenartig aus der Umgebung durch diffuse orangerote Infiltration heraus. Bei der Schilderung der portogenen Fettembolie beschreibt Rössle[24] durchaus ähnliche Bilder und hält deshalb besondere aktive Transporttätigkeit der Sternzellen für sehr möglich. Ich sehe mehr eine sehr intensive Konzentration bereits überall hingedrungener Flüssigkeiten darin. Bei weniger gut gelungenen Goldpräparaten habe ich wiederholt eine durchaus ähnliche tiefviolette Färbung von Sternzellen beobachtet, ohne daß selbstverständlich hier von einer Weitergabe an die Leberzellen die Rede war. In diesen violetten Sternen traten dann manchmal runde, dunkle Tröpfchen auf, nahe am Kern groß, weiterhin kleiner, durchaus in gleicher Anordnung. Die eigentliche Goldfärbung besteht in der Bildung zarten feinkörnigen Pigmentes, die gerade in den Sternzellen erfolgt. Diese geschilderten Präparate scheinen mir Vorstufen zur Pigmentbildung zu sein. Ob die schwarzen Tröpfchen wirklich nun eine in Vakuolen gesammelte angereicherte Goldlösung

bedeuten (kolloidal!), kann ich natürlich nicht mit Bestimmtheit sagen. Die Analogie wäre eine vollkommene. Ich komme bei der Pigmentfrage darauf zurück.

Ribbert[64] definiert den Unterschied zwischen Degeneration und Infiltration dahin, daß erstere Einlagerung von Fett in kranke, letztere in gesunde Zellen bedeute. Das gilt auch für die Sternzellen. Überall, wo wir eine Schädigung der Sternzellen annehmen dürfen, finden wir eine starke Fettinfiltration (Gruppe G). Vielleicht spielt diese auch bei den Blutkrankheiten neben der Phagozytose mit (Gruppe E). Experimentell ist das vielfach bewiesen worden, für Arsen (v. Platen[10], Ziegler und Obolonski[32], Elbe[31] u. a.), für Jodoform (v. Platen[10] u. a.), für Phosphor (Ziegler und Obolonski[32], Tischner[31]), für Phloridzin (Rosenfeld[37]) und einige andere Gifte. Ganz dem an die Seite zu stellen ist die Wirkung der Infektionskrankheiten (v. Platen[10], Asch[18], Koch[54]).

Überblicken wir die mitgeteilten Fälle, so finden wir eine wirklich korrespondierende Fettinfiltration nur in wenigen Lebern (siehe die Fälle 14, 23 bis 25), wo wir eine längere toxische Schädigung erwarten durften. In der Mehrzahl der Fälle zeigt sich mehr ein Gegensatz als eine Übereinstimmung.

Welche Beweise für die entwickelten Anschauungen die Morphologie der Sternzellen liefert, wird der letzte Abschnitt der Arbeit zeigen.

Eine merkwürdige Beobachtung machte Asch, als er Karmin injizierte. Er hatte in allen fetthaltigen Sternzellen auch Karmin erwartet, denn er hielt alles Fett für phagozytär, fand aber neben Zellen, die beides, Fett und Karmin, enthielten, auch solche, die nur eins von beiden aufgenommen hatten. Eine ähnliche Beobachtung konnte ich in Eisenlebern wiederholt machen (Fall 12, 13, 15 und 17). Die Zellen enthielten im allgemeinen selten beides, oft dann in eigentümlicher Verteilung auf einzelne Strahlen. Während ich anfangs geneigt war, diese Verschiedenheit auf verschiedene Absonderungszeiten des Fettes und des Pigmentes in der Blutbahn zu rechnen, woran ich übrigens teilweise festhalte, fand sich noch eine andere Erklärung.

Ich sah in einzelnen Sternzellen Körnchen, etwas größer als das gewöhnliche Pigment, von gelblich-braungrüner Färbung in

allmählichen Übergängen bis zum Orange des Fettes. Die Umwandlung solcher Pigmentgranula, die vielfach sonst beschrieben wurde (Arnold, Lubarsch[85], Sehrt[86] u. a.), erscheint mir demnach auch in den Sternzellen nicht zweifelhaft, wie ich sie in Leberzellen oft sehr schön verfolgen konnte. Besonders geeignete Präparate geben die Stauungslebern, die alle Übergänge bis zu den intravaskulären Pigment-Fettkugeln liefern, die sicher nicht Sternzellen, sondern eher Wanderzellen, wahrscheinlich aber besonders widerstandsfähige Leberzellen sind (z. B. Fall 4).

Wenn die geschilderten Fettbefunde nicht überall eindeutig hervortreten, so müssen wir bedenken, daß bei der Nachbarschaft der Leber- und Sternzellen leicht Einwirkungen aufeinander stattfinden. So sieht man immer zwischen großen Fettanhäufungen auch die Sternzellen fetthaltig; so findet man ferner im Zentrum der Stauungslebern das gleiche lipoide Pigment in den Sternzellen, allerdings nur, wo starker Zellzerfall stattgefunden hat (Fall 2, 4 und 6).

Zusammenfassend gelange ich indessen zu dem Satze:

Der Fettgehalt der Sternzellen ist eine die Zellen als solche angehende Veränderung und ist nicht der Ausdruck der Funktion des Fettransportes an die Leberzellen.

Das Fett ist

a) korpuskulär aufgenommen,

b) feinkörnig degenerativ (Autolyse? Metamorphose?)

c) flüssig infiltriert.

Das Pigment.

Die Vielgestaltigkeit der hier in Frage kommenden Ablagerungen läßt sich nicht besser ausdrücken, als in der Virchow[87]schen Zusammenfassung der neben gefärbten Fetten und Gallenfarbstoffen aus dem Blute ableitbaren Pigmente.

„Das pathologische Pigment, das aus dem Hämatin stammt, kann also diffus, körnig und kristallinisch sein. Es kann diese drei Erscheinungsweisen innerhalb und außerhalb der Blutgefäße, innerhalb und außerhalb der Zellen darstellen. Es kann gelb, rot oder schwarz sein oder irgendeine der Übergangsstufen zwischen

diesen Farben ausdrücken. Das Hämatin kann vorher aus den Blutkörperchen ausgetreten sein und sich in andere Teile diffundiert haben, um durch eine spätere Differenzierung sich wieder in Körner und Kristalle zu sammeln. Es können aber auch die Blutkörperchen direkt zusammentreten, verschmelzen und ihr Hämatin vereinigen, auf daß es sich durch denselben Akt der Differenzierung in Körner und Kristalle umwandelt."

Da, wie bei der Fettbildung, wiederum die Leber eine gewaltige Rolle bei allen Blutzerstörungsprozessen zu spielen scheint, dürfen wir in den Sternzellen sehr geeignete Stätten zum Studium dieser Vorgänge sehen.

Enthält die obige Zusammenfassung auch alles Wünschenswerte über die flüssige und feste Zufuhr, über die Möglichkeit der Bildung und der Auflösung, der Ablagerung und der Weitergabe, so sind Mittel und Wege darin nicht enthalten.

Da der größte Teil des Pigmentes in meinen Fällen eisenhaltig ist, haben wir vorher aber noch die Arten des Eisenpigmentes kurz zu untersuchen.

Seit der Entdeckung der Eisenreaktionen im Gewebe durch Perls[88] und Quincke[19] sind zahlreiche Untersuchungen darüber gemacht worden, als deren Resultat die Aufstellung dreier großer Gruppen, des Hämosiderins, des Hämatoidins und des Hämofuscins bezeichnet werden darf. (Perls[88], Quincke[19], v. Recklinghausen[89], Naunyn und Minkowski[45], Neumann[90, 91], Schmidt[92] u. a.). Der Zusammenhang dieser Pigmente untereinander ist dagegen noch heute Gegenstand verschiedener Ansichten.

In erster Linie interessiert hier das Hämosiderin. Wir müssen es als ein durch die vitale Zelltätigkeit gebildetes Eisenpigment ansehen (Neumann[90, 91], Schmidt[92], Hintze[28] u. a.). Die Zuführung dieses Pigmentes erfolgt flüssig (Neumann[91], Hintze[28] u. a.), es wird dann erst körnig niedergeschlagen, wahrscheinlich durch Granula (Arnold[93-96]) oder in festem Zustande durch Leukozyten, Makrophagen und die Blutbahn frei zugeführt (Quincke[19], Peters[20], Minkowski und Naunyn[45], Biondi[36] u. a.). Wahrscheinlich besteht eine nicht reaktionsfähige Vorstufe (Minkowski und Naunyn[45], Schmidt[92], Kretz[97] u. a.) und eine eisenfreie Residualab-

lagerung (Hintze[28], Schmidt[92], Kretz[97] u. a.). Die Entstehung der Eisenreaktion wird auf 3 bis 4 Stunden (Naunyn und Minkowski[45]) bis mehrere Tage (Schmidt[92]) nach der Aufnahme der Blutbestandteile angegeben. Möglicherweise entsteht auch bald das eine, bald das andere Pigment, so daß es unter Umständen zur Eisenreaktion überhaupt nicht kommt (Stadelmann[98] u. a.).

Im Hämatoidin sieht Perls die Residualstufe des Hämosiderins, Neumann[91] ein eigenes in toten Zellen oder Ergüssen auskristallisiertes Pigment; wo es sich in Zellen findet, ist es sekundär abgelagert. Neuerdings schließt Milner[99], obwohl von Neumann[91] widersprochen, die Zelltätigkeit überhaupt aus und läßt Hämosiderin und Hämotoidin durch den gleichen Prozeß, letzteres nur kristallisiert hervorgehen.

Hämofuszin wird teils als ein Residualprodukt des Hämosiderins (Schmidt[92], Hintze[28] u. a.), mehr aber als ein in glatten Muskelzellen spezifisch gebildetes (v. Recklinghausen[89], Lubarsch[100, 101], Goebel[102], Hintze[28] u. a.) gelöst zugeführtes Pigment, von Milner[99] als unzerlegtes Hämosiderin aufgefaßt.

Da wir es bei der Leber noch mit einigen anderen Pigmenten zu tun haben, wie dem Gallen- und Stauungspigment, die sich ohne weiteres nicht einreihen lassen, obgleich schließlich ihre Ableitung vom Blute doch erfolgen muß, so wird die Anwendung obiger Namen recht schwierig. Ich werde deshalb im allgemeinen davon abstehen, und lieber die Pigmente nach ihrer Entstehung benennen, resp. nach der Eisenreaktion. Für alles eisenhaltige Pigment den Namen Hämosiderin zu gebrauchen, kann man auch nicht für ausreichend ansehen, wenn damit einmal wirkliche Blutkörperchenreste, weiter körnige Niederschläge gelöst zugeführter Blutfarbstoffe, endlich imprägnierte Granula gemeint sind.

Die Sternzellen sind seit langem als ein hervorragender Ablagerungsort für alle körnigen Bestandteile angesehen worden. Zuerst fiel die gierige Aufnahme des Zinnobers auf (Hoffmann und Langerhans[103], Ponfick[3] [dessen Zellen von Heidenhain[15] mit Sternzellen identifiziert wurden], Rütimeyer[17] u. a.). Weiterhin fand man Farbstoffniederschläge von Karmin (Ribbert[12], Asch[18]), chinesischer Tusche (v. Kupf-

fer[38]) und Lithionkarmin (Schlecht[104]), von Silberkörnchen bei Argyrie (Frommann[105] [allerdings ohne Kenntnis der Sternzellen], Lipski[106] u. a.), endlich von Arg. colloidale-Injektion (Kohn[107]).

Außerordentlich interessant für die Pigmentfrage ist, daß flüssige Bestandteile in den Sternzellen verdichtet werden, wie Ribbert[12] es für Harnstofflösung feststellte. Schließlich bedeutet die v. Kupffersche Methode und die mit Glück angewandte Golgi-Methode (Dogiel[108], Berkley[26]) einen ähnlichen Vorgang. Bei der Fettfrage habe ich schon auf die sudanophilen Durchtränkungen aufmerksam gemacht, und dabei die eigenartigen Bilder unvollkommener v. Kupfferscher Goldpräparate besprochen. Für etwas Ähnliches halte ich auch die Durchtränkung mit Galle (Fall 20). Besonders aber interessiert die mögliche Durchtränkung mit Hämoglobin, die ausgesprochen an meinem Material nur in Fall 3 hervortrat.

In diesem Falle hatte eine starke Gehirnblutung anscheinend freies Hämoglobin in die Blutbahn gebracht (bemerkenswert ist die diffuse Eisenreaktion des Schnittes), und wir finden mit Eosin-Färbung die Kapillarwandungen und die Sternzellen stark eosinophil. Es sei hier auf die verschiedenen Beobachtungen von Rössle[109-111] hingewiesen. Mir standen leider ähnliche Fälle von Hämoglobinämie nicht zur Verfügung; doch kann ich das deutlichere Hervortreten der Sternzellen in vielen Fällen von Blutzerfall bestätigen. Ähnliche Verdichtungen gerade eisenhaltiger Flüssigkeit beobachtete Filippi[112] nach 10prozentiger Ferratin-Injektion, Schurig[113] sogar bei Hämoglobin-Injektion selbst.

Fassen wir diese Beobachtungen zusammen, so kann man sich dem nicht verschließen, daß auch selbständige Bildung von Pigment (selbst eisenhaltigem) aus flüssig zugeführtem möglich wäre, obgleich die mikroskopischen Bilder zeigen, daß wir, außer experimentell, kaum damit zu tun haben.

Im Gegenteil sprechen die mikroskopischen Befunde, Fall 10, 11 und 15, mit aller Deutlichkeit für eine Übergehung der Sternzellen bei flüssiger Eisenzuführung. Der größte Teil allen Eisen-

pigmentes ist aus verarbeiteten Blutkörperchen entstanden zu denken. Wo, wie bei der Leukämie, eine vorzüglich in der Milz sich abspielende Verarbeitung des Blutes erfolgt, bleibt die Ausscheidung des extrahierten Eisens den Leberzellen allein überlassen und der Weg geht, wie bei der Fettniederlegung, durch den Plasmastrom direkt zu den Leberzellen.

Wieder erblicke ich in der Ansammlung pigmentfähiger Flüssigkeiten in Sternzellen nicht den Ausdruck eines Transportes (Rössle), sondern nur den in ihnen gesteigerten Parallelvorgang der Leberzellenimbibition.

Allerdings bin ich überzeugt, daß ein Teil des Eisens, bräche man die Zuführung plötzlich ab, vielleicht doch noch in die Leberzellen gelangte, aber aus noch zu entwickelnden Gründen erscheint mir das nicht der Zweck, wie er durch den Ausdruck Transport gegeben ist.

Nach dem experimentellen Vorbilde ist der größte Teil des in den Sternzellen enthaltenen Pigmentes als aus der Blutbahn stammend anzusehen, wie man zuerst auch ausschließlich annahm (Asch[18]). Die Zuführung besorgen sicher teilweise Leukozyten (Hoffmann und Langerhans[103], Ponfick[3], Quincke[19], Kobert[114], Lubarsch[101], Biondi[36] und viele andere), teils große mononukleäre Zellen (siehe Fall 10 bis 13 und 17), wie sie vielfach beschrieben sind (Eberth[115], Hoffmann und Langerhans[103], Ponfick[3], Quincke[19], Rössle[109], Arnold[93, 94] u. a.; für Melanämie von Virchow[116], Arnstein[117] u. a.). Die Beobachtung der Phagozytose von Erythrozyten (Browicz[39, 118], v. Kupffer[38], Heinz[47], Rössle[109-111] u. a.) gibt aber die Sicherheit, daß eine direkte Verarbeitung von Erythrozyten zu Pigment in den Sternzellen stattfindet (Fall 10 bis 13, 17). Deshalb meine ich, daß die Vermittlung von Leukozyten, die sich in einer ganzen Reihe der angeführten Arbeiten (besonders Biondi[36]) mit Vorliebe erwähnt findet, durchaus keine notwendige ist. Ich habe niemals gesehen, daß sich pigment- oder fettbeladene Leukozyten, besonders an Sternzellen angelegt hätten. Ponfick[3] sah in ausgespritzten Froschlebern selb-

ständige Aufnahme von Zinnober durch Endothelien. Eine Reihe von Erfahrungen beim Tierexperiment werden im folgenden Abschnitte es noch wahrscheinlicher machen, daß die Sternzellenfunktion eine selbständige ist, die oft weit rascher arbeitet, als die Leukozyten.

Wenn ich den Transport für flüssige Substanzen geleugnet habe, tue ich es für feste Pigmente noch weit nachdrücklicher, obgleich er vielfach angenommen wird (Asch[18], Loewit[27], Biondi[36], Berkley[26], Kupffer[38], Schurig[113], Heinz[47] u. a.). Ein Überblick über die Fälle 10 bis 16 und 27 bis 30 zeigt so augenfällige Unterschiede in der Form der Pigmente (Taf. I Fig. 6), daß man für die Leberzellen mehr eine flüssige Zuführung, für die Sternzellen eine Verarbeitung von Erythrozyten und ihren Bröckeln annehmen muß. Die Pigmentform der Leberzellen, die axiale Anordnung und die große Gleichmäßigkeit, sowie die peripherische Verteilung macht die Arnoldsche Plasmatormentheorie hier sehr glaublich (Arnold[93-96], Gambaroff[121]). Daß auch wirkliches Eisenpigment, nicht nur Granula, in der Leber vorkommen, wurde schon zu Fall 13 gesagt und wird auch von Arnold nicht geleugnet. Die Erklärung dafür gibt die Diapedese (Rütimeyer[17], Kretz, Browicz[119, 120], Rössle[110, 111]) und die phagozytäre Aufnahme von Erythrozyten nach Schädigung des Endothels in die Parenchymzellen selbst (Browicz[118, 119], Rössle[110]), vielleicht auch allgemeine starke Zerstörung der Struktur (Fall 27 bis 29 z. B.).

Ein regelmäßiger Transport körnigen Pigmentes aber findet aus den Sternzellen in die Leberzellen nicht statt.

Eher läßt sich das Umgekehrte beobachten. Vielleicht ist das Gallenpigment, das bei ikterischen Lebern oft zu sehen ist (Stadelmann[98]) auf einen derartigen krankhaften Rücktransport zurückzuführen (Fall 20). Man sehe sich die Fälle von Stauungsikterus (Eppinger jun.[48]) darauf an. Andrerseits steht nach dem Gesagten natürlich nichts entgegen, auch das Gallenpigment auf die Blutzuführung zurückzuleiten. Es ist übrigens sehr viel häufiger zu finden, als in der Materialübersicht (siehe Fall 23 und 26) er-

wähnt werden konnte, da es sich meist nur auf wenige, mehr gallig verfärbte, vereinzelte Pigmentkörnchen beschränkte. (Gleiches gilt von den unter A. erwähnten hellen Körnchen, die vielleicht, wie mir wiederholte Fibrinfärbungen nahelegten, postmortal abgeschiedene fibrinoide Substanzen bedeuten [vergleiche Hart[122] und die Nachprüfungen von L'Engle[123], Hayami[124]]. Die plasmatische Anreicherung der Sternzellen macht diese Annahme nicht unwahrscheinlich, siehe auch Fall 19.)

Wie ein Rücktransport erscheinen auch Pigmentfunde in Stauungslebern. Ich verweise auf die schon erwähnten Fälle von Stauungslebern mit hochgradiger Atrophie und Zellzerfall (Fälle 2, 4 und 6). Daß das Staaungspigment in den Leberzellen selbst gebildet wird, unterliegt kaum einem Zweifel, und die beste Erklärung gibt die Arnoldsche Lehre. Also betrachte ich mit Recht wohl diese Befunde als einen Ausdruck für die geringere Schädigung der Sternzellen, die auch die Pigmente der zerfallenden Leberzellen wie jedes andere aufnehmen. Ein wirklicher Transport, wie ihn Biondi[36] für Eisen auf diesem Wege in das Blut zurück nicht ausschließt, findet naturgemäß gegen den Lymphdruck kaum statt.

Dringender als bei der Fettfrage taucht jetzt die Frage nach dem Verbleib dieser Stoffe auf.

Hier muß zuerst gesagt werden, daß man ein sehr langes Verweilen der aufgenommenen Partikel oft beobachtet hat (Frommann[105], Hoffmann und Langerhans[103], Ponfick[3] u. a.). Auch zeigen die mächtigen ungleichartigen Pigmentansammlungen bei den Anämien, daß mindestens so lange das Pigment erhalten bleibt, bis ein Erythrozyt gänzlich zerkleinert und zur Eisenreaktion verarbeitet ist. Schmidt[92] meint, daß eisenfreies Hämosiderin bald durch das Plasma aufgelöst wird, vielleicht über den Weg der Fettröpfchenbildung, den ich im vorigen Teile andeutete.

Daß das Pigment, auch wenn es unzerlegbar ist, schließlich doch beseitigt wird, zeigt der sehr seltene Befund von Kohle in den Sternzellen, den Gaertner[125] vergeblich zu machen suchte (siehe Fall 8). Askanazy[126] hat dagegen Kohle und Staub wohl finden können in einem Falle, wo der Einbruch erst geringe

Zeit zuvor stattgefunden hatte. In diesen Befunden ist der Weg gegeben, den das Pigment zu nehmen scheint, denn die Ablagerung im Bindegewebe der Leber ist durchaus keine Seltenheit. Gerade hier wird niemand an einen Transport in die Leberzellen denken. Doch will ich diese Frage zum Schlusse allgemein mitbehandeln.

Wie aus dem Gesagten ohne weiteres sich ergibt, sind die einzigen Ursachen für Pigmentansammlung oder -bildung Blutzerfall im großen oder an irgendeiner lokalisierten Stelle und der Einbruch fremder Körper in die Blutbahn. Demgemäß finden wir das Pigment bei sämtlichen Blutkrankheiten (Ribbert-Asch[18], Quincke[19], v. Recklinghausen[89], Lubarsch[100], Hintze[28], neuerdings Rössle[109]), vor allem sehr stark bei Malaria (Jansco[127]), bei Infektionen nicht selten (Kretz[29], Lindemann[30], Maas[128] u. a.), besonders auch der Phthise (Lipski[106]), bei bösartigen Tumoren usw.[1])

Fasse ich die Ergebnisse dieses Abschnittes zusammen, so gelange ich zu einem ähnlichen Satze, wie im vorigen Teile:

Der Pigmentgehalt der Sternzellen ist der Ausdruck einer eigenen Zelltätigkeit und der Zusammenhang mit den Leberzellen ist rücksichtlich eines einfachen Transportes nicht vorhanden.

Die Pigmente zerfallen in:

a) flüssig zugeführte.
   1. eisenhaltige und eisenfreie Blutpigmente (seltener),
   2. Galle (Fibrin?)
   3. experimentelle (resp. medikamentöse, Farbstoffe)

b) fest zugeführte.
   1. eisenhaltige und eisenfreie Blutpigmente,
   2. gallige, Stauungs- und andere Körperpigmente,
   3. Fremdstoffe (Staub, Kohle usw.);

c) selbstgebildete.
   1. Die unter a aufgezählten, verdichteten Stoffe,
   2. Bluteisenpigment (Hämosiderin) mit seinen eisenfreien Vor- und Residualstufen, direkt aus Erythrozyten.

[1]) Selbstverständlich gilt das auch für experimentelle Schädigung durch Toluylendiamin, Phenylhydrazin usw. (Naunyn und Mischowski[45], Biondi[36] und viele a., neuerdings Heinz[47], Arnold-Gambaroff[121].)

Tierversuche.

Zu den Versuchen[1]) wurden ausgewachsene Kaninchen verwendet. Außer den ausführlicher hier wiedergegebenen Leberbefunden nach Injektionen wurden auch eine Reihe normaler Lebern auf das Vorkommen von Bakterien, Pigmenten oder Fett untersucht.

Hinsichtlich der Bakterien fielen die Untersuchungen selbstverständlich negativ aus. Was die Fett- und Pigmentbefunde angeht, so brauche ich darauf hier nur allgemein einzugehen, da sich wesentliche Unterschiede gegen menschliche normale Lebern kaum feststellen lassen. Sehr häufig findet sich nur ein sehr feines dunkles Pigment, das alle Endothelien gleichmäßig durchzieht. In der Nähe der flachen, intensiv färbbaren Kerne liegt es meist etwas dichter und häufig strangförmig an der Kapillarwand entlang; die rund- oder ovalkernigen sonst bevorzugten Endothelien sind dagegen in keiner Weise hervorstechend gefüllt. Da es sich sicher um sehr langdauernde Ablagerungen handelt, müssen eben alte und junge Endothelien, resp. funktionierende oder nicht funktionierende Sternzellen gleichmäßig erfüllt sein.

Fett findet sich immer, aber in sehr wechselnden Mengen, meist in zierlichster staubförmiger Verteilung vor.

Die nachfolgenden Versuche galten einesteils der Feststellung über den tatsächlichen Ablauf der Ablagerung im lebenden Gewebe, besonders hinsichtlich der am fixen Präparate gewonnenen Anschauung von verschiedenen Funktionszuständen der Endothelzellen, weiter dem Verhalten der Sternzellen injizierten Bakterien gegenüber und endlich einer Prüfung der Geschwindigkeit, mit der die Sternzellen die Phagozytose ausüben.

Methode.

Die Injektionen von Argentum colloidale und von verschiedenen Bakterienemulsionen fanden in die Randvene des Ohres statt. Zur Lösung diente physiologische Kochsalzlösung in einer Menge von 2 bis höchstens 5 ccm.

[1]) Die Tierversuche wurden unter Anleitung und mit Unterstützung des Herrn Prof. Morgenroth in der Bakteriologischen Abteilung des Pathologischen Institutes ausgeführt.

Die Bakterien (Staphylococcus albus, Streptococcus pyogenes, Bac. subtilis) wurden für jeden Versuch frisch in Massenkulturen auf Agar in Kolle schen Schalen gezüchtet. Zur Abschwemmung wurde etwas physiologische Kochsalzlösung aufgegossen und mit Drigalski-Spatel vorsichtig verrieben. Es ließ sich leicht auf diese Weise eine gleichmäßige Emulsion herstellen, deren Injektion von kräftigen Tieren gut vertragen wurde.

Bis auf zwei während der zu schnellen Injektion eingegangene Tiere wurden alle Kaninchen durch Nackenschlag getötet. Die Zeit nach der Injektion ist in jedem einzelnen Falle angegeben. Sofort nach der Tötung wurden die Organe in der üblichen Weise in Formalin oder Sublimat-Kochsalzlösung fixiert.

Da mich die gute Füllung der Kapillaren oder im Gegenteil der völlige Kollaps derselben bei den ersten Präparaten sehr in der Beobachtung der Sternzellen störte, spritzte ich weiterhin einen Teil jeder Leber mit Kochsalzlösung (0,9%) oder mit dünner Formalinlösung aus. Die 50 ccm fassende Spritze wurde dabei in die Vena hepatica oder in die Vena portae eingeführt und unter starken Druck der Inhalt injiziert. Dabei blähten sich die Leberlappen makroskopisch erkennbar deutlich auf und der größte Teil des in den Kapillaren erhaltenen Blutes floß ab. Wenn auch einzelne Leberläppchen dabei zerrissen wurden, so erhielt ich doch auf diese Weise blutfreie Präparate mit weiten Gefäßlücken, an denen die Sternzellen gut sichtbar waren und eine Verwechslung mit endothelialen Auflagerungen weißer Blutzellen nach Möglichkeit vermieden wurde. Daneben wurden auch Leberteile direkt ohne Ausspritzung eingebettet. Übrigens boten die zerrissenen Leberacini oft gute Bilder isolierter Kapillarwandungen.

Zur Färbung der Schnitte diente für Fettuntersuchung Hämalaun und Sudan III, für Pigmente und Arg. colloidale Lithionkarmin, für Bakterien Gram-Färbung mit Lithionkarmin-Vorfärbung und für Tuberkelbazillen Karbolfuchsin und Hämalaun-Nachfärbung.

1. Versuch.

Injektion von 3 ccm physiologischer Kochsalzlösung mit 0,5 g Arg. colloidale nach Art der Kohn schen [107] Versuche. Tötung nach 25 Minuten.

Trotz der Ungleichmäßigkeit der Emulsion finden sich besonders im peripherischen Kapillarnetz der Acini überall zierliche Sternzellenfiguren.

Während die intermediären Zonen im allgemeinen nur feingekörnte Streifen in der Nähe der Kerne aufweisen, sieht man nahe dem perilobulären Gewebe und vereinzelter um die Zentralvenen herum die durch v. Kupffer bekannte Dreiecksfigur um einen rundlichen oder ovalen blassen Kern herumgelagert. Von den Ecken dieser Dreiecke erstrecken sich die feinen Ausläufer zu benachbarten Dreiecken oder zu den feinen Randstreifen der Kapillaren hin, ohne weiteres in dieselben übergehend.

Die Form der Kerne ist sehr ähnlich wie in den normalen Lebern. Es überwiegt bei weitem die schmalkernige, dunkler gefärbte Endothelform, doch finden sich viele leicht verbreiterte darunter. In den geschilderten Dreiecken ist meist ein runder bis ovaler blasser Kern, eng umgürtet von den Silberkügelchen, zu erkennen. Die schmalen ovalen durchsichtigen Kerne, wie sie meistens in der Mitte gut ausgeprägter Kapillarwandstreifen der Körnchen liegen, halte ich für Durchschnittsbilder der runden oder ovalen blassen Form. Je intensiver der Kern gefärbt ist und je schmaler er ist, um so weniger Pigment ist im allgemeinen in seiner Nähe zu finden.

Außer der Verteilung auf peripherische und zentrale Teile des Acinus fällt noch eine gewisse segmentale Anordnung auf. Segmentweise ziehen die feinen Körnchenstreifen kontinuierlich von der Peripherie bis in das Zentrum hinein, während im übrigen ein mehr sporadisches Auftreten festgestellt werden muß.

Auf die Deutung dieser eigentümlichen Anordnung, die sich bei allen frischen und kurzdauernden Imprägnationen wiederholte, komme ich nachher zurück.

In der Peripherie der Läppchen finden sich ferner einzelne große, meist ovalkernige dicht mit bräunlichem Pigmente gefüllte Zellen. Auf einem Läppchendurchschnitt kommen meistens etwa 3 bis 4 dieser sicher von außen stammenden Gebilde vor. Während ich anfangs das feinkörnige Pigment derselben ebenfalls als Arg. colloidale ansah, fanden sich später die gleichen Zellen sowohl in der Leber als in der Milz, ohne daß eine Injektion von Argentum oder anderem Pigmente stattfand.

2. Versuch.

Injektion von Arg. colloidale in 0,9prozentiger Kochsalzlösung. 5 ccm einer 20prozentigen Emulsion.

Tötung nach 3 Minuten.

Die Verteilung des Arg. colloidale ist die gleiche, wenn auch etwas weniger Dreiecke und dünnere Infiltration der Streifen zu finden ist.

Ein Blutausstrich zeigt noch viele feine Körnchen und einige in neutrophilen Leukozyten, doch ist hier eine Täuschung möglich.

Die segmentale Anordnung ist deutlicher ausgesprochen. Trotz längeren Suchens gelingt es nur selten, schmalkernige Formen mit reichlicherer Einlagerung zu Gesicht zu bekommen. Es sind vorzugsweise die runden und ovalen blassen Kerne an der Aufnahme beteiligt.

Um einen genaueren Einblick in die Lage der Sternzellen zu erhalten, wird an der ganz frischen Leber körperwarm eine Injektion von Berliner Blau durch Einstich vorgenommen.

Die Sternzellen zeigen sich überall intensiv undurchsichtig blau, soweit die Injektion gedrungen ist. In den anschließenden Kapillaren haben die gleichen Zellen, die Arg. colloidale aufgenommen hatten, einzelne blaue Körnchen dazu resorbiert. Außerdem finden sich Sternzellen allein mit Berlinerblau gefüllt. Allem Anscheine nach hat hier eine Phagozytose im überlebendem Zustande stattgefunden.

Im übrigen ergaben auch andere Injektionsversuche keine bemerkenswerten neuen Tatsachen. Eine isolierte Injektion der Disse schen Lymphräume ist mir auf größere Strecken nicht gelungen. Wo sie stattgefunden hatte, war die Injektionsmasse hinter den Sternzellen, d. h. zwischen Wand und Leberbalken. Da die häufigen zufälligen Ablösungen der Wand und Isolierungen von Kapillaren klarere Bilder gaben, wurde von den technisch sehr mühsamen Versuchen weiterhin Abstand genommen.

3. Versuch.

Injektion von Arg. colloidale in physiol. Kochsalzlösung (0,9) 5 ccm einer 10prozentigen Emulsion.

Das nicht sehr kräftige Tier ging während der Injektion zugrunde.

Trotz der sehr kurzen Dauer der Aufnahme, denn nur ein Drittel der Emulsion etwa konnte erst in die Zirkulation übergegangen sein, finden sich typische Sternzellenbilder in der Peripherie der Acini. Im Blutausstriche sind nur feine Körnchen zu sehen; die wenigen Leukozyten sind körnchenfrei.

Bei der Zerlegung findet sich Embolie der rechten Lungenschlagader durch Gerinnsel mit Arg. colloidale.

4. Versuch.

Staphylococcus albus in milchiger Emulsion; 5 ccm durch Kochen im Dampftopfe sterilisiert.

Das Kaninchen, das etwas kurzatmig wurde, wird nach 5 Minuten getötet.

Genau den Bildern mit Arg. colloidale entsprechend finden sich die Kokken in Sternzellen vor allem der Läppchenperipherie aufgenommen. Die Kokken sind ungleich groß, gequollen, nach Gram etwas matt färbbar.

In den Kapillaren noch viele freie Kokken, vielleicht mehr, als trotz der kurzen Zeit von Silberkörnchen frei geblieben wären.

Es fällt auf, daß die schmalkernigen Endothelien sehr selten und auch nur einzelne Kokken enthalten.

5. Versuch.

Staphylococcus albus, mäßig für Kaninchen virulent, injiziert 3 ccm milchige Emulsion.

Tötung nach 25 Minuten.

Die Präparate ergeben in Gramfärbung überraschend schöne Bilder der Sternzellen, besonders an den durch Ausspritzung erweiterten und entleerten Kapillaren. Es herrscht deutlich die runde oder ovale blasse Kernform vor, um die sich schöne Dreiecke oft mit langen Fortsätzen ganglienzellenartig aus reinen blauen Kokken gruppieren. Das Protoplasma erscheint oft ver-

breitert und gequollen. Schmalkernige Endothelien, soweit sie nicht Querschnittsbilder der geschilderten Zellen vorstellen, enthalten nur selten einzelne Kokken.

6. Versuch.

Streptococcus pyogenes, von der Leiche gezüchtet. Milchige Emulsion 3 ccm. Nach 20 Minuten Tötung.

Die gleichen Bilder wie Versuch 5, nur durch die zierliche gleichmäßige Form der Streptokokken noch schöner. Stellenweise übertreffen die Sternzellenbilder sogar die Arg. colloidale-Bilder, wenn auch die feinsten Ausläufer naturgemäß fehlen. Die Kernform ist noch häufiger blaß-oval, oft sehr groß. Auch die Schwellung des Protoplasmas ist aus der Verbreiterung der Fortsätze deutlicher sichtbar.

In den Kapillaren finden sich vermehrt Leukozyten, die auch die Hauptmasse kleiner Emboli der peripherischen Azinuskapillaren zu bilden scheinen. Daneben sammeln sich auch rundkernige Zellen an. In diesen Emboli oft große Mengen von Streptokokken, anscheinend auch intrazellulär. Vereinzelt finden sich intrakapilläre große mit Kokken vollgestopfte Zellen, die den oben geschilderten pigmentierten großen Zellen gleichen. An den ausgespritzten Schnitten ergeben sich einwandsfreie Bilder von infiltrierten Sternzellen.

7. Versuch.

Streptococcus pyogenes, milchige Emulsion 4 ccm. Tötung nach 30 Min.

Dieser Versuch wurde als Parallele zu Fall 9 gemacht unter ganz gleichen Bedingungen von den gleichen Kulturen, um einen Anhaltspunkt für die weiteren Schicksale der Kokken zu gewinnen.

Leber: schöne, den früheren Versuchen entsprechende Bilder.

Niere: enthält außer sporadischen Kokken im Blute keine Kokkenansammlungen.

Milz: vielfach Kokken in Randzellen der Malpighischen Körperchen und in größeren, anscheinend ovalkernigen Zellen. Es besteht bereits anscheinend eine Zellvermehrung.

Knochenmark: vereinzelte, kleinere vollgestopfte Zellen, oft den Sternzellen sehr ähnlich.

Lunge: Auffallend viele Kokken anscheinend intrazellulär in Endothelien und in embolischen Zellen. Genauere Analyse war leider wegen der Schrumpfung nicht möglich.

Herzmuskel: keine Kokken.

8. Versuch.

Injektion von Bac. subtilis. Schwache Emulsion 5 ccm. Das Tier geht während der Injektion zu grunde.

Ausnahmsweise finden sich die Bazillen in den Leukozyten mehr als in Sternzellen. Im ganzen sind nur wenige in die Blutbahn gelangt.

9. Versuch.

Wie Versuch 7. Tötung nach 24 Stunden.

Die Sternzellen sind noch gleich stark mit Kokken erfüllt. In der Nähe

starker Anhäufungen finden sich zahlreiche rundkernige und multinukleäre Anhäufungen von Zellen. An einzelnen Stellen haben Wanderzellen die Kapillarwand durchdrungen und die Sternzellen von den Balken abgedrängt. Auch in Sternzellen finden sich undeutlich konturierte gelapptkernige Zellen.

Die Kapillaren sind teilweise durch Zellemboli verlegt, in denen sich aber keine Kokken nachweisen lassen.

Die Form der Sternzellen ist meist stark verändert. Die Kerne sind groß, blaß und gequollen. Das Protoplasma macht einen ödematösen Eindruck. In ihm finden sich große fetterfüllte Vakuolen und auch zellige Einschlüsse, wie beschrieben wurde.

Die Leberzellen sind ebenfalls verquollen, vakuolisiert und in fettiger Degeneration.

Das Zwischengewebe ist stark kleinzellig infiltriert.

Makroskopische Milz stark vergrößert, weich, blutreich.

Milz: Die Kokken liegen in kleinen Haufen teils in kleinen rund- oder ovalkernigen Zellen, teils in großen mit Körnchen und Blutrümmern gefüllten Phagozyten, auch in multinukleären.

Knochenmark: Vereinzelt in oft den Sternzellen sehr ähnlichen oval-blaßkernigen Elementen.

Niere: Ganz spärlich in der Randschicht der Glomeruli und in einem Kanälchen.

Lunge: Große Mengen von Kokken in deutlichen Zellen mit rundlichen Kernen, über deren Lage die vorhandenen Präparate keine absolute Klarheit geben, doch ist eine Beziehung zu den Kapillaren nicht von der Hand zu weisen. In der Nähe starke Zellinfiltration des Gewebes.

Ausstriche: zeigen nur selten Zellen mit Kokken, die den in der Milz vorhandenen und peripherisch in der Leber vorkommenden sehr ähnlich sind.

Herz: keine Kokken.

10. Versuch.

Üppig gewachsene Tuberkelkultur[1]) im Kartoffelröhrchen, mit 6 ccm physiologischer Kochsalzlösung verrieben. Injiziert 3 ccm. Tötung nach 30 Min.

Leber: fast frei von Bazillen und von ganz normalem Aussehen. Ganz vereinzelt finden sich intrakapillär einige Stäbchen, einmal ein kleiner Embolus aus Kultur. Wenige Makrophagen mit Bazillen peripherisch in den Acini.

Niere: bis auf sporadische sehr vereinzelte intrakapillare Bazillen frei.

Milz: sehr selten einige Bakterien, deren Sitz nicht feststellbar ist.

Knochenmark: ganz vereinzelte, vielleicht intrazelluläre Bazillen.

[1]) Die Kultur wurde mir von Frau Dr. Lydia Rabinowitsch zur Verfügung gestellt, der ich dadurch zu bestem Danke verpflichtet bin. Es handelte sich um für Kaninchen nicht besonders virulente menschliche Tuberkelbazillen. Die Sektion eines mit geringen Mengen injizierten Kaninchens ergab vor allem starke Lungenerkrankung, wenige Lebertuberkel und vereinzelte Knötchen verschiedener anderer Organe.

Lunge: enorme Anhäufung von Tuberkelbazillen in meist multinukleären, intrakapillären Zellen, teilweise auch frei. Um größere Bakterienhaufen Zellansammlungen.

Herz: bakterienfrei.

11. Versuch.

Injektion der unter 10 angegebenen Tuberkelkultur. 3 ccm der Lösung. Tötung nach 24 Stunden.

Leber: Sehr spärlich einige Tuberkelbazillen in gequollenen, blaßkernigen Sternzellen. Manchmal Anlagerung weißer Blutzellen mit Bildung kleiner eng verbundener Zellhaufen. Erythrozyten phagozytär aufgenommen. Makrophagen mit reichlicherem Bakteriengehalte. Allgemeine schwache Reaktion der Sternzellen durch Quellung und Aufhellung der Kerne.

Niere: fast bazillenfrei.

Milz: etwas hyperämisch. Spärlich Bazillen in multinukleären Zellen, ebenso in großen uninukleären Makrophagen.

Knochenmark: fast frei von Bazillen.

Lunge: Große Mengen von Bazillen in kapillaren Zellansammlungen, oft auch anscheinend in Wandzellen, in multinukleären Elementen und in Pigmentzellen (seltener). Manche peribronchiale Lymphknötchen enthalten sehr große Mengen. Allgemeine Zellansammlungen, oft die Alveolen erfüllend.

Herz: frei von Bazillen.

Die Kürze der mitgeteilten Versuchsberichte erlaubt mir, ohne besondere Zusammenfassung in der speziellen Betrachtung der Sternzellen weiterzugehen. Ist doch das in dieser Arbeit besonders Interessierende überall so in den Vordergrund gestellt, daß die Befunde der anderen Organe vielleicht allzu kurz erscheinen. Allein die starken Veränderungen, welche derartige Masseninjektionen besonders durch Zellinfiltrationen erzeugen, ließen sich genau nur in so umfangreichen Untersuchungen und Beschreibungen niederlegen, daß der Rahmen dieser speziellen Arbeit überschritten werden würde.

Es sei also nur allgemein darauf hingewiesen, daß vielleicht infolge der Injektion in die Ohrvene in erster Linie die Lunge, auch noch nach 24 Stunden, beteiligt erscheint. Ihr folgen Leber und Milz, dann das Knochenmark. Vereinzelte Bakterien, besonders scheinbar in eingeschleppten multinukleären Zellen, zeigt die Niere. Dagegen erwies sich das zur Kontrolle mituntersuchte Herz, auch gelegentlich herangezogene andere Teile, Gehirn, Rückenmark, Muskel, so gut wie bakterienfrei.

Die Phagozytose.

Trotzdem die Abschnitte über Fett und Pigment schon viele Beobachtungen enthalten, die unzweideutig nur durch Phagozytose erklärbar sind, habe ich es dennoch vorgezogen, die eingehendere Besprechung dieser Vorgänge erst nach Mitteilung des experimentellen Materials zu geben. Hatten wir es in den vorigen Teilen mehr mit physiologischen Funktionen des Stoffumsatzes zu tun, so wird im nachfolgenden der Wert der Phagozytose als Schutzmittel des Körpers im Vordergrunde stehen.

An sich ist die phagozytäre Eigenschaft der Sternzellen, obgleich sie anfangs so großes Aufsehen erregte, kaum so sehr merkwürdig. Ribbert[129] sagt sehr richtig, daß die Phagozytose eine gemeinsame Eigenschaft fast aller Zellen wäre, daß nur der Grad ein sehr verschiedener bei den Zellarten ist. Gelegentlich können eben sehr viele Zellen, z. B. die Leberzellen sogar (Rössle[110] u. a.), phagozytär tätig sein, die sonst durch ihre Lage allein davon ausgeschlossen sind. Die Sternzellen sind nun hervorragend günstig gelegene Zellen, indem sie in den starken gegen die Leberzellen gerichteten Plasmastrom direkt eingelagert erscheinen, und deshalb wäre nur eine ganz besondere Intensität der Phagozytose zur Erklärung ihrer physiologischen Bedeutung hinreichend.

Die Sternzellen besitzen in der Tat eine ganz selten intensive Fähigkeit zur Phagozytose. (Taf. I Fig. 7.)

Aus den Pigmentbefunden und den dabei zitierten Farbstoffexperimenten ist die völlige Erfüllung der Zelle, die dadurch zur vorgetriebenen Kugel wird, schon bekannt. Zu derartigen extremen Leistungen ist aber sicher längere Zeit, wie bei den Anämien, oder eine besondere Eigenschaft des Fremdkörpers erforderlich, wie wir vor allem bei den Bakterien noch sehen werden.

Mehr noch als die mögliche Quantität des Aufgenommenen interesssiert die Zeit, in der diese Aufnahme beginnt. Meine Versuche, diese Zeit zu bestimmen, gab ich sofort auf, als ich die Lebern während der Injektion getöteter Kaninchen untersuchte (siehe Versuch 3). 3 Minuten nach der Injektion (Versuch 1) sind bereits richtige Sternzellensynzytien zu sehen, wie auch Cohn[107]

fand. Es handelt sich eben bei leicht phagozytablen Stoffen, wie das Arg. colloidale dasrtellt, allein darum, daß der Fremdkörper überhaupt an die Sternzellen gelangt; aufgenommen wird er in unbestimmbar kurzer Zeit.

Sicher aber ist die typische Lagerung des Pigmentes um den Kern herum, die man auch nach ganz kurzer Zuführungszeit schon findet, auf eine während der Präparation fortdauernde Protoplasmabewegung zurückzuführen. Wie ich unter Versuch 2 schon erwähnte, tritt selbst in frischen herausgenommenen Lebern noch Phagozytose von Berlinerblau ein. In Versuch 10 und 11 habe ich chinesische Tusche in die körperwarme Leber, die bereits nach den Lappen auf dem Sezierteller zerlegt war, in einen dieser Lappen injiziert und stellenweise gerade dort, wo die Tusche im ganzen nicht mehr hingelangt war, einzelne Körnchen in bakterienhaltigen Sternzellen nachweisen können. Alle Versuche also, für indifferente oder besonders die Phagozytose herausfordernde Stoffe die Aufnahmezeit zu bestimmen, halte ich für überflüssig, da die Aufnahme sofort bei der Berührung erfolgt.

Anders dagegen steht es mit Fremdkörpern, die anscheinend schwer phagozytabel sind, sei es, daß sie direkt von den Sternzellen gemieden werden, sei es, daß ihre Form sie ungeeignet zur Aufnahme macht. In letzterer Hinsicht gibt es so leicht innerhalb der in den Kapillaren überhaupt möglichen Größe kaum eine Grenze. In leukämische Lebern habe ich weiße Blutkörperchen in der Sternzelle gesehen, die diese selbst bei weitem übertrafen. Man sah das Protoplasma, das wenige Pigmentkörnchen enthielt, feinsichelartig um die mächtige durchsichtige Blutzelle und den Kern ganz platt und umgebogen an die Leberzellen gedrückt, so daß das Ganze einer großen Fettzelle glich. Rote Blutkörperchen können bis zu acht etwa in einer Sternzelle liegen, trotzdem für gewöhnlich ihr Leib kaum eins zu fassen scheint.

Um so auffallender ist es, daß Bakterien, die doch ihrer Form nach weit phagozytabler erscheinen, manchmal nicht aufgenommen werden, obgleich ihre Anwesenheit in der Blutbahn die Möglichkeit zuließe. Wir kommen hier zu einer Wahrnehmung, die in neuster Zeit für die Leukozyten durch die Opsonintheorie erst der Erklärung genähert wurde. Schon die Arbeit von Wyssokowitsch [130] stellte fest, daß der Zeitpunkt des Verschwindens

der Keime aus der Blutbahn ein sehr verschiedener für die einzelnen Spaltpilze ist. Allein der Nachweis geschah hier kulturell und besagte mithin eigentlich nur, daß die Pilze nach verschiedener Zeit wenigstens keimfähig nicht mehr vorhanden waren. Von höchstem Interesse ist dabei die Beobachtung, daß pathogene Keime sehr langsam oder gar nicht verschwanden, ev. nach 24 Stunden etwa wieder zunahmen.

Nach dem völligen Gelingen meiner ersten Versuche mit Kokken, die verhältnismäßig schnell schöne Sternzellbilder lieferten, machte mich Versuch 8 zuerst aufmerksam, daß keineswegs immer eine sofortige Aufnahme bei Bakterien stattfindet. Auch der erwähnte Unterschied der Staphylo- und Streptokokkenbilder erschien mir nun nicht ohne weiteres auf die Form der Kokken allein zurückzuführen; vielleicht spielt auch hier eine trägere Aufnahme von Bakterien mit.

Sehr überraschend war dann Versuch 10 und 11, bei denen die Tuberkelbazillen wider Erwarten garnicht resp. nur sehr vereinzelt auffindbar waren. Ich war sogar zuerst geneigt, dies Verhalten auf mangelhafte Färbung zurückzuführen, doch fand ich die gleiche Beobachtung auch von Miller[131] erwähnt, der sogar erst nach 48 Stunden Bazillen in Endothelien finden konnte.

Leider vermindert eine andere Beobachtung den Wert dieser Befunde sehr. Ein Vergleich der Körperorgane ergab eine so auffallende Anhäufung der Bazillen in der beim Kaninchen besonders leicht von Tuberkulose befallenen Lunge, daß allein die filterartige Zurückhaltung der injizierten Bakterien diese Erscheinung erklärt. Ein drittes, nach drei Wochen seziertes Kaninchen, das allerdings nur etwa den tausendsten Teil der Bazillen injiziert bekommen hatte, wies denn auch eine völlige der käsigen Pneumonie ähnliche Lungenerkrankung mit wenigen Tuberkelknötchen der anderen Organe auf.

Ähnliches hatte schon Versuch 7 und 9 gezeigt, ohne daß in diesen Fällen von einer wirklichen Zurückhaltung der Kokken die Rede war. Im Gegenteil wiesen hier auch Milz und Knochenmark bekanntermaßen große Bakterienanhäufungen auf. In den Versuchen 10 und 11 waren kaum Bazillen in diesen Organen nachzuweisen.

Die Bevorzugung einzelner Organe bei Bakterienansammlungen ist eine hinreichend bekannte Erscheinung und hat sicher in der Spezifität beider, sowohl der Bakterien wie der Organe, ihre direkte Ursache. Auch unterliegt sie individuell und für die Art großen Schwankungen. Diese Erscheinungen können daher nur an einem sehr großen Materiale studiert werden, und ich muß mir daher leider versagen, auch nur theoretisch eine Ansicht über das Verhalten der Sternzellen verschiedenen Keimen gegenüber zu äußern. Das einzige hier Feststellbare ist, daß bei Beteiligung der Leber den Sternzellen der Hauptanteil an der Bakterienfesthaltung, Bearbeitung und ev. Elimination zukommt.

Zur Beurteilung der Selbständigkeit der Sternzellenphagozytose bedürfen wir einer Prüfung der phagozytären Wanderelemente, wie sie als große uninukleäre Makrophagen (z. B. Fall 10 bis 13, 17) und Leukozyten oft erwähnt wurden. Daß ich diesen Zellen bei der Pigment- und Fettzufuhr nur eine sehr bedingte Rolle zubilligen mag, ist hinreichend ausgeführt worden. Schwerer ist das gleiche für Bakterien nachweisbar.

Die weißen Blutzellen werden durch Bakterieninjektionen sicher im hohen Maße beeinflußt, wie die schnelle Anhäufung in den inneren Organen, die vielleicht auch mit direkter Vermehrung verbunden ist, deutlich beweist. Eine ebensolche Beeinflussung ist aber auch bei den Sternzellen in Gestalt einer Quellung, Kernvergrößerung und schließlichen Vermehrung, die im letzten Abschnitte noch zu besprechen ist, nachweisbar, so daß man nicht fehl geht, darin einen gemeinsamen „formativen" Reiz (Heinz[47]) zu erblicken, hervorgerufen durch die Toxine und notwendig zur Ausbildung als Schutzorgane. In den Versuchen mit Arg. colloidale war die Benachteiligung der Leukozyten und Makrophagen den Sternzellen gegenüber sehr deutlich. Das Gleiche gilt für den Pigmentgehalt bei Blutkrankheiten und den Fettgehalt bei Lipämie.

Mehr Bakterien enthielten bei den Kokken-Experimenten zuerst die Sternzellen, später waren auch Leukozyten mitbeteiligt. Die Makrophagen waren ebenso stark und früh gefüllt wie die Sternzellen.

Bei der Tuberkulose überwogen sichtlich die Blutzellen.

Die aktive Beteiligung der Leukozyten bei der Bakterienvernichtung ist durch Metschnikoff[132] und seine Schule hinlänglich erwiesen, wie auch immer die Bestandteile des Blutplasmas mitwirken mögen (Sauerbeck[133]). Andererseits ist schon von Wyssokowitsch[130] und Werigo[134] der Zerfall der Bakterien direkt in Endothelien beobachtet worden. Auch ich habe häufig nur blaß gefärbte, zerbröckelnde oder gequollene Bakterien nach 24 Stunden sowohl in Sternzellen als in Milzpulpazellen und Leukozyten sehen können.

Werigo[134] meint, daß die Anlagerung von Leukozyten erst die Sternzellen zum Kampfe befähigte. Diese Annahme habe ich schon früher[167] zurückgewiesen und bin nach Beendigung meiner Versuche noch mehr überzeugt davon. Wo sich Leukozyten mit Sternzellen verbinden, handelt es sich um Phagozytose geschädigter Leukozyten oder um Beseitigung geschädigter Sternzellen. So findet man immer die Leukozyten in der Nähe größerer Bakterienmengen zum Einschreiten angehäuft.

Gegenstand eines speziellen Studiums sind seit einiger Zeit die Lebertuberkel mit Riesenzellen gewesen, von denen schon Metschnikoff vermutete, daß sie durch Zusammenfließen zweier Zellen und mehrerer entständen. Miller[131] glaubt gerade für das Kaninchen an eine Entstehung aus Endothelien. Diese Ansicht schien mir nach dem Studium menschlicher miliarer Lebertuberkulosen wohl vertretbar, obgleich jede Entscheidung hier sehr schwer ist (siehe Fall 25). Ehe ich meine Absicht ausführen konnte, diese Frage an den Versuchstieren weiter zu untersuchen, erschien die Mitteilung Wallgrens[135], der die direkte Beteiligung der Sternzellen dabei ableugnet. Diese sowie die beteiligten Leukozyten gehen vielmehr zugrunde. Da meine Arbeit im übrigen fertig war, verzichtete ich auf die endgültige Lösung dieser Frage, zumal mir hier nur der Nachweis von Wert war, daß die Sternzellen mittelbar oder unmittelbar an der Bildung der Lebertuberkel als erste Ansiedelungsorte der Bazillen beteiligt sind.

Nach allem sind meines Erachtens die Phagozytose der Sternzellen und die der weißen Blutzellen Parallelvorgänge, die zugunsten

der einen oder anderen Zellklasse wohl Schwankungen unterworfen sind, auch wechselseitig für einander eintreten können, die aber direkt unabhängig voneinander sind.

Warum findet man nun so selten Bakterien in Sternzellen menschlicher Lebern? Meine eigenen dahin gerichteten Untersuchungen blieben ziemlich negativ. Einige Male fand ich einzelne Bakterien bei schweren Septikopyämien, doch war die Feststellung der Lage bei der massenhaften Zellanhäufung in den Kapillaren und der Proliferation der Endothelien so schwierig, daß mir diese Beobachtungen nicht verwendbar erschienen. Die Zahl der in der Blutbahn kreisenden Bakterien ist bei ihrer hohen Giftigkeit wahrscheinlich zu gering, um irgendwo nennenswerte Anhäufungen zu bilden. Wo eine wirkliche Ansiedlung dagegen eintritt, bilden sich sogleich so starke Veränderungen aus, daß nur ein sehr glücklicher Fall diese ersten Stadien zu Gesicht bringen wird.

Dagegen gelang mir unter dem sehr großen Material über Febris recurrens von Rabinowitsch[136] die Feststellung von Rekurrensspirillen in Sternzellen.

Daß hin und wieder auch andere günstige Fälle vorkommen, beweist die Demonstration von Marchand[137] bei Pest-Septikopyämie. Er konnte hier phagozytäre Endothelien zeigen.

Bisher nicht erwähnt wurde, daß die Leberzellen fast immer gänzlich bakterienfrei erscheinen, obgleich zwischen ihnen hin und wieder besonders Kokken nachweisbar waren.

Ganz vereinzelte positive Befunde in Leberzellteilen können Kunstprodukte, d. h. Verschleppungen, vielleicht auch starke Strukturschädigung (wie bei perniziöser Anämie) bedeuten Die Wichtigkeit gerade dieses Befundes für die Stellung der Leberzellen zu den Sternzellen ist einleuchtend und wird zum Schlusse noch gewürdigt werden.

Es ergibt sich also, daß die Sternzellen die Phagozytose als eine ihnen eigentümliche und besonders hoch ausgebildete Funktion unabhängig von den Leberzellen und parallel zu den weißen Blutkörperchen ausüben.

Die pathologischen Formänderungen.

Im Teil A des Materials über normale Lebern habe ich bereits erwähnt, daß ich drei Hauptformen der Endothelzellen unterscheiden möchte, eine rund- bis oval-blaßkernige, eine mittlere mit dunklerem, meist ovalem Kerne und eine kleine schmale Kernform. Der morphologische normale Zusammenhang dieser drei Formen soll zum Schluß behandelt werden. Hier interessiert nur das sehr häufige Vorkommen der Mittelform in pathologischen Lebern, sowohl mit Pigment- als auch Fettfüllung (z. B. Fall 2, 10, 12, 13 und 17), das seltenere Auftreten sehr großer Sternzellen (dieselben Fälle und Fall 21, 26) und die deutliche Vermehrung in infektiösen Fällen besonders (Fall 10, 21, 22 und 26). (Taf. I Fig. 4—6.)

Wenn wir normale Lebern genau untersuchen, so fällt der Verlauf der Kapillaren an dünnen Schnitten gerade durch die schmalen, bindegewebsartigen Endothelkerne auf. Große Formen und Mittelformen von Endothelkernen sind ziemlich selten. Dagegen zeigt jedes Gesichtsfeld in Eisenlebern ohne weiteres eine große Menge der mittelgroßen Kerne in Pigmentzellen, ja, es kann schließlich die Auffindung schmaler Endothelkerne fast unmöglich werden. Ähnliches gilt für die schönen Fetterfüllungen beim Diabetes (Fall 9). In diesen Fällen handelt es sich um chronische Zuführung von Fremdteilen, an deren Phagozytose alle Endothelien der Reihe nach beteiligt werden. Sobald eine Zelle einen Fremdkörper aufgenommen hat, kann sie nicht in die alte schmale Form zurückkehren und bleibt dauernd in einem mittleren Quellungszustande. Daß nicht etwa direkte Schädigung durch die Inhaltskörper vorliegt, beweisen die Sternzellen der normalen pigmentierten Kaninchenleber (siehe Tierversuche, Einleitung).

Die allmähliche Umwandlung fast aller schmalkernigen Endothelzellen in größere, fremdkörperhaltige Formen erfordert die Annahme einer periodischen Zustandsänderung der Einzelzellen.

Diese Annahme würde zu umgehen sein, wenn die kleinen Endothelzellen irgendwie nennenswert an der Phagozytose beteiligt wären. Allein sogar die nach dem Tode noch erfolgten

Phagozytosen (siehe oben) beweisen eine vornehmliche Beteiligung hellere Kerne enthaltender Formen. Sehr deutlich tritt dieses Verhalten auch in den Tierversuchen hervor.

Demnach erscheint die geschilderte mittelovale Kernform mit dunklerer Färbbarkeit trotz der regelmäßigen Befunde von Phagozytose nicht als eigentliche Aufnahmeform. Auch diese Zellen sind als ältere anzusprechen, wenn wir die Jugend der Zelle in der phagozytären Tätigkeit schen als ihrer vornehmsten Funktion. In den Fällen 10 bis 13 und 17 erscheinen durch die Aufnahme ganzer Erythrozyten die großen blaßrund- oder ovalkernigen Zellen als die gesuchten funktionierenden Endothelien. So gelingt es auch, in noch wenig zurückgebildeten Zellen fertiges Pigment und deutliche Erythrozytenteilstücke nebeneinander zu sehen, niemals aber in den auf die Mittelform zurückgegangenen Zellen.

Wichtig sind ferner die Befunde von Fettpigment oder von Fett und Pigment gleichzeitig in einer Zelle (Fälle 12; 13 besonders), endlich von Fett oder Pigment in Zellen der gleichen Lebern. Spricht das erstere nach den Lubarsch[85]-Sehrtschen[86] Befunden (siehe oben) für ältere Zellen, in denen das Pigment schon in Fettumwandlung sich befindet, ev. für Zellen, die von der Fettzufuhr noch während der Pigmentaufnahme betroffen wurden, so zeigt das letztere mit aller Deutlichkeit zwei ganz verschiedene Aufnahmezeiten. Asch[28] machte bei seinen Karmin-Injektionen bereits die Wahrnehmung, daß fettgefüllte Zellen Pigment nur noch wenig oder gar nicht mehr aufnahmen, daß dagegen andere Zellen allein Karmin enthielten.

Nicht verkennen will ich, daß ein Teil der rein mit Fett gefüllten besonders großoval- oder rundblaßkernigen Zellen mit Fettgehalt Degenerationsformen sein dürften, wie ihr ganz strukturloser Kern andeutet — die sonstigen großen Zellen haben, wie erwähnt, zierliches Chromatingerüst —, und vielleicht die Endprodukte umgewandelter Pigmentzellen bedeuten. Ein anderer Teil sind aber sicher identisch mit den sonst beobachteten Aufnahmezellen.

Die in pathologischen Lebern so auffallend häufigen mittelgroßen, dunkler ge-

färbten runden oder ovalen Kerne phagozytärer Endothelzellen gehören demnach rückgebildeten, durch das Aufnahmestadium hindurchgegangenen Sternzellen an.

Sind diese Formen auch nur in ihrer Gesamterscheinung als pathologische zu bezeichnen, so findet man die erwähnten gequollenen, blaßkernigen Sternzellen nur bei septischen und anderen toxischen Schädigungen. Sie unterscheiden sich von den normalen Aufnahmestadien durch die Ausdehnung des Protoplasmas und die Breite der Fortsätze. Von den zierlichen Ausläufern der normalen Sternzellen ist auch bei Kupffer scher Goldfärbung nicht viel zu sehen. Auch sind diese Zellen sehr locker an der Wand gelagert und lösen sich leicht los, wodurch die Ähnlichkeit mit den Makrophagen sehr groß wird. Daß nicht die direkte Einwirkung von Bakterien den Anlaß bildet, zeigen die Blutkrankheiten und kachektischen Anämien (besonders Fall 17), sowie die Beobachtungen von Schmidt[138] an der Typhusleber, in der die gleich zu besprechenden Proliferationen des Endothels ohne Möglichkeit des Bakteriennachweises eintraten, und von Sternberg[139] nach Injektion toter Tuberkelbazillen. Diese Zellvergrößerungen führen nämlich nach einiger Zeit zur Vermehrung der Sternzellen, so daß man diese entgegen der eingangs erwähnten Definition v. Kupffers dennoch in Nestern zu zwei und mehr Stück vorfindet (z. B. Fälle 10, 15 und 26). Die Mitosen selbst habe ich allerdings nur ganz vereinzelt sehen können (Fall 10). Glücklicher scheint Miller[131] gewesen zu sein, der nach Tuberkelinjektion sie vom vierten Tage an häufig sah. Immerhin findet man in den Leberzellen auch nur sehr selten echte Mitosen, trotzdem überall Spuren der erfolgten Kernteilungen in der Lagerung sichtbar sind. Doppelkerne sind dagegen auch in den Sternzellen kein seltener Befund, sobald Anlaß zur Teilung gegeben ist. Als Vorstadien sind vielleicht besonders große, helle, sehr fein gezeichnete Kerne anzusehen, die ohne Mühe in den angegebenen Fällen, seltener auch in normalen Lebern in genau den Sternzellen entsprechender Lage zu finden sind. Diese besonders großen Zellen enthalten im Gegensatze zu den Aufnahmestadien keine Fremdkörper, wonach man sie um so leichter als funktionsunfähige Vorstadien ansehen mag. Die

Quellung und Vermehrung der Zellen ist mehrfach beobachtet worden (Werigo[134], Browicz[47], Nathan[140] u. a.).

Interessant ist, daß die Tuberkelbazillen-Toxine nur in geringem Grade die Veränderung hervorrufen, wie ich schon bei menschlichen Lebern (Falle 24 und 25) fand, und nachher bei Kaninchen (Versuch 10 und 11) bestätigt sah. Wir fanden gleichzeitig auch eine geringere Reaktion durch Phagozytose. So findet sich die merkwürdige Tatsache, daß dieselben Toxine, die einerseits schädigen, durch Anregung zur Bildung später gut funktionierender phagozytärer Zellen dem Körper im Kampfe gegen die Bakterien beistehen. Vielleicht ist in der Hyperleukozytose der Parallelvorgang zu sehen. Wenigstens erscheint mir diese Vermehrung und enorme Quellung, die erst die große Menge von Fremdkörpern aufnehmen läßt, eine ausgeprägte Schutzeinrichtung des Körpers und von wesentlicher Bedeutung für die Wertung der Sternzellen.

Eine weitere Beteiligung der Sternzellen an pathologischen Umgestaltungen könnte man bei der Zirrhose erwarten, wenn man die Baumgartensche[141] Lehre von der bindegewebsbildenden Fähigkeit des Endothels gelten läßt. Nathan[140] läßt auch die durch Toxine experimentell hervorgerufenen Zirrhosen direkt aus vermehrten Sternzellen hervorgehen. Ohne diese Behauptung widerlegen zu können, möchte ich doch auf das sehr lange Bestehen einzelner fetthaltiger Sternzellen inmitten der durch Stauung hervorgerufenen zentralen Zirrhose aufmerksam machen. Die Sternzellen werden dabei von der Leberzellschicht durch die ganze Dicke der Neubildung abgehoben, sind aber bis auf den Fettgehalt nicht verändert, ja sie sind durch Aufnahme von Stauungspigment aus zerfallenden Leberzellen noch funktionsfähig (Fälle 2, 4, 6). Man darf also bei diesen Zirrhosen wenigstens ihre Beteiligung für sehr zweifelhaft halten.

Auch bei den Blutkrankheiten ist an eine direkte Umformung von Sternzellen etwa durch Blutbildung nicht zu denken, wird auch, soweit ich die neueren Arbeiten gesehen habe, nicht behauptet,[1]) im Gegenteil wird von Banti[142], Rössle[110 111]

[1]) In der vorläufigen Mitteilung habe ich für diese Ansicht mißverständlich Askanazy zitiert.

u. a. eine Zerstörung des Endothels beschrieben, wie sie auch meine Fälle 12 und 13 zeigen. Die starke Phagozytose, die sich auch auf die kranken Blutzellen ausdehnt, mag dazu beitragen. Die Aufnahme von Zellen kann jedoch sehr den Blutbildnern ähnliche Elemente liefern, wie sie Schmidt[143] in der grundlegenden Arbeit über dieses Thema noch vor Augen gehabt zu haben scheint und die vielleicht auch Schridde[144,145] bei der Blutbildung innerhalb der Acini nicht ausdrücklich ausnimmt, wozu er als Vertreter der primären Blutbildung in der Leber (Schridde[144], Meyer-Heineke[146], Butterfield[149] u. a.) leicht gelangen wird.

Wenn man die ganze Verteilung der blutbildenden Herde gerade an den Stellen, an denen auch sonst Zellanhäufungen stattfinden, berücksichtigt, wird man mehr zu der Ansicht der Einwanderung myelozytärer Elemente neigen (Askanazy[147,148], Weidenreich[150], Helly[151], Ziegler[152] u. a.), die durch die Maximowsche[153] Arbeit über Blutbildung in der abgebundenen Niere an hoher Wahrscheinlichkeit gewinnt.

So würde sich die direkte Beteiligung der Sternzellen eventuell auf Anhäufung von Bildungsmaterial beschränken, das die Blutbildner zur Anlagerung bewegen mag. Als solches wäre das Eisenpigment vor allem anzusehen (Askanazy).

Übrigens wird eine perivaskuläre Umgürtung durch Zellen mit Ablösung der Sternzellen von der Leberwand auch bei den Bakterieninjektionen leicht beobachtet, wo die Leber überhaupt durch Erythrophagozytose und Ansammlung ausgeschwemmter Milz- und Knochenmarkszellen sowie Anhäufung von Leukozyten der blutbildenden Leber sehr ähnlich erscheinen kann.

Schluß.

In den vorstehenden Abschnitten habe ich es absichtlich möglichst vermieden, von dem Zwecke der Sternzellenfunktion in weiterem Sinne zu sprechen, um dadurch Hineinlegung von Beziehungen zu dem Gesamtorgan, als dessen Repräsentanten im Schnitte die Leberzellen gelten müssen, zu vermeiden. Andererseits kann natürlich nur die Leberfunktion in ihrer Gesamtheit an der Aus

bildung derartig merkwürdiger und abweichender Endothelien ursächlich mitgewirkt haben.

Zunächst haben wir bei dem Versuche einer Erklärung der funktionellen Bedeutung die Lage der Sternzellen einer Revision zu unterziehen. Daß ich sie für durchaus endotheliale Elemente halte, ist nach der anfangs gegebenen Literaturübersicht, nach dem im Abschnitt A des Materials Gesagten und nach der in der ganzen Arbeit durchgeführten Identifizierung des Endothels und der Sternzellen keiner weiteren Ausführung bedürftig.

Nach der Kernform habe ich drei Typen des Endothels unterschieden, die große, rundliche, helle, feingezeichnete, die mittlere, intensivere, meist ovale und und die schmale, intensiv färbbare Form. Wenn man auch, wie unter A ausgeführt ist, die erste große Form mit Vorliebe an der Kreuzungsstelle mehrerer Kapillaren findet und ich diesen Ort als eine Prädilektionsstelle der uns als Sternzellen bekannten Figuren bezeichnen muß, so weisen doch die Beobachtung an jeder beliebigen Stelle der Kapillaren und vor allem das Verschwinden der schmalen Kernform in starken Phagozytosen auf einen absoluten Zusammenhang aller drei Formen hin, und nur die dank der günstigen Lage gewöhnlich stärkere Ausbildung der Kreuzungsendothelien räumt ihnen eine Sonderstellung scheinbar ein.

Die sogenannten v. Kupfferschen Sternzellen sind ausgeprägte Funktionszustände des Kapillarendothels und gehen durch Quellung und Kernaufhellung, eventuell mit mitotischen Teilungen aus dem gewöhnlichen Endothel hervor. Wahrscheinlich unterliegt jede Endothelzelle zeitweise einem solchen veränderten Stadium physiologisch; in krankhaft in Anspruch genommenen Lebern tritt eine Steigerung dieses Vorganges ein, die bei septischen und andern toxischen Einwirkungen selbst zur Vermehrung der Sternzellen führt. Nachdem das Aufnahmestadium durchlaufen ist, tritt eine Rückbildung zur schmalen Form, eventuell bei erfolgter Aufnahme von Fremdstoffen zur Mittelform ein, die dann

als Dauerform erscheint. Als Nebenformen kann man besonders große, hellkernige, feingezeichnete Zellen ohne Funktionsäußerung (vielleicht Vorstadien der Teilung) und degenerierte, sehr fetthaltige große Zellen mit strukturlosem hellen Kerne ansehen.

Für die Lage dieser Zellen zum Gitterfasergerüst führe ich die Definition Malls[51] (s. Einleitung) und die durch Bielschowskys Verfahren erhobenen Befunde von Maresch[154] an, nach denen keinerlei Zellen zwischen Gitterfasern und Leberzellen nachweisbar sind. Vor Verwechslung einzelner der aufgeführten Elemente mit Plasmazellen des Leberbindegewebes schützt das erst zuletzt von Porcile[155] nachgewiesene sehr seltene Vorkommen dieser Zellart in der Leber, wovon ich mich durch eigene Untersuchung überzeugt habe.

Als Auskleidung perivaskulärer Lymphräume kann man die Sternzellen nach normalen und pathologischen Befunden nicht mehr ansehen. Diese Lymphräume sind normalerweise wohl Spalten, die sich bei pathologischen Prozessen aller Art leicht zwischen Leberzellen und Endothel (im Bereich der Gitterfasern) öffnen. Sie gänzlich zu leugnen (Hering und Simpson[156]) liegt kein Grund vor.

Die Annahme einer hinter den Sternzellen verlaufenden Membran, wie ich sie in meiner kurzen Mitteilung[167] unter Berufung auf Ranvier[42], Mayer[41] und Arnold[46] vermutete, erscheint mir nicht ganz gesichert, da nach neueren Beobachtungen an Eisenlebern mir die Möglichkeit von Trugbildern durch gefärbte Gitterfasern wahrscheinlicher geworden ist. Diese Membran hätten wir uns so wie so als permeabel bei der geringsten Schädigung des Endothels für kleinste Teilchen, wie die Erfahrungen von Ponfick[3], Rütimeyer[17] u. a. bei Pigmentinjektionen und pathologische Befunde (Kretz[29 77], Browicz[119], Rössle[53 110] u. a.) nahelegen, immer aber als semipermeabel für die gelösten Bestandteile des Plasmas vorzustellen. Immerhin sprechen die Versuche von Mall[51] mit granulierten Injektionsmassen, deren feste Bestandteile im Kapillarlumen zurückgehalten wurden, und die Pigmentbilder bei mäßiger Zuführung für einen gemeinhin völligen Schluß des Kapillarrohres, der durch Diapedese überwunden werden müßte, und nicht für einfache netzartige Struktur

der Wandung (Hering und Simpson[156] u. a.). Auch daß sich dieses endotheliale Synzytium regulierend durch Nervenreize und ähnliche physiologische Einflüsse schließen und öffnen sollte (Mayer[41 50]), erscheint mir vorläufig zuweit gegangen.

Außer den Fortsätzen der Sternzellen, die diese synzytial miteinander verbinden (v. Kupffer[37], Retzius[44], Browicz[39]), hat man knopfförmige Anlagerung protoplasmatischer Anhänge an Leberzellen beschrieben (v. Kupffer[38] besonders), von deren Vorhandensein ich mich jedoch nicht überzeugen konnte. Dagegen habe ich Andeutungen eines gegen die Kapillaren gerichteten Bürstenbesatzes von Pseudopodien (v. Kupffer[38], Browicz[39]) in phagozytären Zuständen gesehen, obgleich ich sie auch nur für ganz vorübergehende Bildungen halten kann.

Von großer Wichtigkeit sind dagegen die zwischen die Leberzellen eingeschobenen Ausläufer, die das Lumen der intrazellulären Gallengänge erreichen (v. Kupffer[1], Browicz[34], neuerdings Rössle[111]). Gerade die sudanophilen und eosinophilen, oben beschriebenen Imbibitionszustände lassen diese Fortsätze manchmal recht deutlich hervortreten. Ob sie wirklich an die Gallengänge heranreichen, wage ich nicht ohne weiteres zu behaupten; sicher sind sie dann nur bei gequollenen Zellen zu sehen.

Gegen die Behauptung von Browicz, daß sich Gallengänge bis in die Sternzellen fortsetzen, sprechen in neuerer Zeit erst wieder die Untersuchungen Eppingers[48] und Kretzs[157] die allerdings eine besonders blindsackartige Annäherung bis zur Hälfte der Zwischenschicht nachwiesen. Berkley[26] stellt einen Zusammenhang direkt in Abrede.

Daß bei Rücktritt von Galle manchmal die Sternzellen direkt mit Gallengängen in Beziehung treten und selbst ganz mit Galle imbibiert sind, habe ich oben berichtet.

So zweifelhaft die Elimination von Bakterien durch die Galle bei geringen Mengen auch ist (Björksten[158]), wenigstens durchaus nicht als Regel angesehen werden darf (Gotschlich[159]), ist andererseits der Durchtritt bei Masseninjektionen wiederholt experimentell nachgewiesen (z. B. Fütterer[160], Biedel-Kraus[161]). Allerdings wird hierfür eine Schädigung der Kapillarwand von Metin[162] (unter Leitung Metschnikoffs) in Anspruch genommen, doch hält Lubarsch[161] den Durch-

tritt durch die normale Gefäßwand für erwiesen. Wyssokowitsch[131] sieht direkt eine toxische Schädigung des Endothels darin. Interessant ist nun, daß es Gompel und Henri[163] gelang, sehr bald Arg. colloidale in Galle, Urin und Pankreassaft in beträchtlicher Menge nachzuweisen. Arg. coll. ist allerdings auch kein indifferenter Stoff.

Da wir nun niemals Bakterien und Pigmente, außer ganz zufällig, in Leberzellen finden, bleibt eigentlich kein anderer Weg für den Übertritt in die Galle, als die Sternzellenfortsätze bei erhaltener Struktur. Allerdings sind auch Urin und Pankreassaft ohne Sternzellen positiv, so daß ein Durchtritt zwischen den Zellen gedacht werden kann. Geringe Strukturschädigung schon muß die Gallengänge bis dicht an die Sternzellen heranführen, die dann bei Überfüllung einen Teil ihres Inhaltes an sie abgeben mögen. Die Sternzellen sind als Ansammler der Fremdkörper in diesem Sinne vielleicht für die massenhafte und rapide Ausscheidung in die Galle direkt und indirekt verantwortlich zu machen.

Keineswegs liefern aber die Sternzellen regelmäßig ihre eingefangenen Fremdstoffe an die Gallengänge ab, wie das lange Verweilen von Bakterien und Pigmenten, das auf Tage bis Monate zu berechnen ist, beweist.

Wo bleiben also schließlich diese Fremdstoffe? Ein Teil von ihnen wird durch die Lagerung, vielleicht unter aktiver Mitwirkung der Zelle oder durch den großen Säftestrom, ausgelaugt und den Lymphräumen überliefert. So wandert das Eisen in die Leberzellen, so wird vielleicht auch das gesammelte Fett gelöst weitergeführt. Die Restkörper verfallen der Auflösung, eventuell unter Umsetzung in Fett, wie es für die Pigmente oben beschrieben wurde, ebenso Bakterien.

Nicht lösliche Stoffe jedoch bleiben liegen, wie die Staub- und Kohlebefunde (Askanazy[126]) und die Pigmentexperimente hinlänglich beweisen. Wenn sie endlich, wahrscheinlich unter Zerfall ihres Trägers, frei werden, so gehen sie nicht an die Leberzellen, vielleicht in die Galle, sicher aber teilweise durch die Lymphräume an das perilobäre Bindegewebe, das von allen Einlagerungen erst geraume

Zeit später, dann aber scheinbar (wie in der Lunge) für unbestimmbare Zeit betroffen wird, und weiterhin an die Portaldrüsen (Hoffmann und Langerhans[103], Rütimeyer[17], auch Rössle[109]).

Die einzige Erklärung dieser für Fett, Pigment und Phagozytose gleichmäßig festgestellten Unabhängigkeit der Sternzellen von den Leberzellen bietet ihre Auffassung als in den Plasmastrom eingeschalteter Schutzorgane der Leber.

Bemerkenswert ist in dieser Hinsicht die Auffassung Geraudels[164] von der Leber als eines „sinusoiden" Organes, das zur Verarbeitung der zugeführten Stoffe auf die Vereinigung der Gefäße der großen Absorptionsflächen aufgesetzt ist, und somit an der Pforte des eigentlichen inneren Organismus liegt. Die Türhüter dieser Pforte sind, im Bilde zu bleiben, dann noch die Sternzellen.

Eine schon früher[167] gestreifte Frage ist die Berechtigung eines Sondernamens für die endothelialen Leberzellen. Da der Reihe nach alle Zellen des Endothels einmal typische Sternzellen werden können, habe ich auch die kleineren Formen als solche bezeichnet, um ihre Zusammengehörigkeit und in der Belassung des Sondernamens ihre vornehmliche, sie auszeichnende Funktion auszudrücken. Die besonders für die Kaninchenlebern erwähnte segmentale Anordnung, überhaupt die Unregelmäßigkeit ihrer Anordnung, die auch andern schon auffiel (Quincke[33], Stühlen[165], Schurig[113] u. a.), sind bei kurzdauernden Durchströmungen auf eigentümliche Zirkulationsbeschränkungen der Leber unter nervösen und andern Reizen zurückführbar, wie es Schantz[166] für die Stauungsleber darlegt. Die im Material oft hervorgehobene besondere Beteiligung der intermediären Sternzellen kann man wiederum durch eine größere Geeignetheit der Lage im Blutstrome, aber auch durch eine vorhergegangene Überlastung und Schädigung der peripherischen Sternzellen deuten, wofür der reichlichere phagozytäre Pigmentgehalt peripherischer Leberzellen in Eisenlebern nach den Ausführungen oben spricht. Die Sternzellen haben hier auf die Dauer den Anforderungen nicht genügen können. Bei frischen Zuführungen, vor allem experimentell, sind oft diese Sternzellen in der ersten Zeit bevorzugt.

Nachtrag.

Nach der Ablieferung meines Manuskriptes wurde mir die Abhandlung von Nathan, La cellule de Kupffer[1]) bekannt. Um genauer auf dieselbe einzugehen, müßte ich die Experimente nachprüfen, die ebenso wie die Sektionsfälle spezielle Untersuchungen äußerst starker toxischer Einflüsse darstellen. Die von ihm geschilderten experimentellen endothelialen Sklerosen mit Dissoziation der Leberbalken infolge mächtiger Wucherung der Endothelzellen, d. h. der v. Kupfferschen Zellen, wie sie besonders das Pyocyaneus-Toxin hervorrief, habe ich an meinem Material nicht beobachten können. Sehr interessant ist ferner ihre Entwicklung von Plasmodien zu Riesenzellen durch Tuberkuline und Tuberkelkulturen. Weniger einwandsfrei erscheint mir der Übergang von v. Kupffer-Zellen in Bindegewebe oder Fibroblasten bei Adrenalininjektionen. N. führt den Identitätsnachweis durch die Collargol-Aufnahme, die Kernform und Übergangsbilder. Die Fähigkeit der schnellen Pigmentaufnahme und eine ovaläre Kernform ist aber auch sonst jugendlichen Fibroblasten eigen, wovon man sich an dem perilobulären Bindegewebe der Leber bei Karmininjektion leicht überzeugen kann.

Äußerst wichtig erscheint mir die starke Reaktion der aktiv und passiv immunisierten Tiere gegen das Diphtherietoxin, die auch durch Sektionsfälle von Kindern gestützt wird.

N. spricht danach den v. Kupffer-Zellen eine besondere Funktion bei der Immunisierung zu. Es ist dies für mich ein neuer Beweis der von mir aus ganz andern Gründen aufgestellten Theorie der Schutzfunktion der Sternzellen.

Im übrigen decken sich die gänzlich unabhängig voneinander erhaltenen Anschauungen im wesentlichen vorzüglich, so daß bei der Verschiedenheit des Materials und der Methodik die beiden Arbeiten sich wertvoll ergänzen.

Literatur[2]).

1. v. Kupffer, Üb. Sternzellen d. Leber. Arch. f. mikr. Anat. Bd. 12 S. 353, 1876. — 2. Kölliker, Gewebelehre. 5. Aufl. 1867. — 3. Ponfick, Stud. üb. d. Schicks. körnig. Farbst. i. Organismus. Dieses Arch. Bd. 48

[1]) Felix Alcan, Paris, 1908, 93 S.

[2]) Die Arbeiten sind in der Reihenfolge der Erwähnung nach den Originalen angeführt.

S. 1, 1869. — 4. Wagner, Beitr. z. norm. Bau der Leber. Arch. f. Heilk. S. 251, 1860. — 5. His, Beitr. z. K. d. z. Lymphgefäßsystem gehörig. Drüs. Ztschr. f. wiss. Zool. Bd. 10 S. 333, 1860. — 6. Eberth, Unters. üb. d. norm. u. path. Leber. Virchows Arch. Bd. 40 S. 305, 1867. — 7. Boll, Die Bindesubst. d. Drüs. Arch. f. mikr. Anat. Bd. 5 S. 334, 1869. — 8. Hering, Strickers Gewebelehre: V. d. Leber. 1871. — 9. Asp, Z. Anat. u. Phys. d. Leber. Ber. üb. d. Verh. d. Kgl. sächs. Ges. d. Wiss. Bd. 25 S. 476, 1873. — 10. v. Platen, Z. fettig. Degen. d. Leber. Virchows Arch. Bd. 74 S. 268, 1878. — 11. Peszke, Beitr. z. K. d. fein. Baues d. Wirbeltierleber. I.-Diss. Dorpat 1874. — 12. Ribbert, Üb. d. Bedeut. d. sternf. Bindegewebszellen i. drüs. Organ. Verh. d. niederrhein. Ges. S. 397. Bonn 1879. — 13. Westphal, Üb. Mastzellen. I.-Diss. Breslau 1880. — 14. Ehrlich, Beitr. z. K. d. Anilinfärb. Arch. f. mikr. Anat. Bd. 13 S. 263, 1877. — 15. Heidenhain, Handb. d. Phys. von Herrmann Bd. V, 1, 1883. — 16. Rothe, Üb. d. Sternz. d. Leber. I.-Diss. München 1882. — 17. Rütimeyer, Durchtr. suspend. Partikel aus d. Blute i. d. Lymphgefäßsyst. Arch. f. exp. Path. Bd. 14, 1881. — 18. Asch, Üb. d. Ablag. v. Fett u. Pigment i. d. Sternz. d. Leber. I.-Diss. Bonn 1884. — 19. Quincke, Z. Path. d. Blut. II. Üb. Siderosis. D. Arch. f. klin. Med. Bd. 25 S. 580 u. Bd. 27 S. 193; 1880, Bd. 33 S. 22, 1883. — 20. Peters, Üb. Siderosis. I.-Diss. Kiel 1881. — 21. Disse, Üb. Lymphbahn. d. Säugetierleber. Max Schultzes Arch. Bd. 36 S. 203, 1890. — 22. Frenkel, Du tissu conjonctif dans le lobule hepatique de certains mammifères. Compt. rend. de la Soc. de biolog. T. IV S. IX p. 38, 1892. — 23. Oppel, E. Meth. z. Darst. d. fein. Strukturverh. d. Leber. Anat. Anz. Bd. 5 S. 143, 1890. — 24. Derselbe, Üb. Gitterf. d. menschl. Leber. Anat. Anz. Bd. 6 S. 165, 1891. — 25. Henle, Handb. d. Eingeweidelehre S. 147, 1866. — 26. Berkley, Stud. on the histol. of the liver, III. The perivasc. cells of the rabb. liver. Anat. Anz. Bd. 8 S. 769, 1893. — 27. Loewit, Üb. d. Bild. d. Gallenfarbstoff. Zieglers Beitr. IV, 1889. — 28. Hintze, Üb. Hämochromatose. Virchows Arch. Bd. 139 S. 459, 1895. — 29. Kretz, Üb. d. Vork. v. Hämosiderin i. d. Leber. Ztlbl. f. path. Anat. Bd. 8, 15 u. 16, 1897. — 30. Lindemann, Beitr. z. Hämosiderinreaktion i. d. Leber. Ztlbl. f. path. Anat. Bd. 8; 12 1897. — 31. Elbe, Hist. Unters. üb. d. Veränderung. d. Org. b. d. Jodof.- u. Arsen.-Intox. d. Kaninch. I.-Diss. Rostock 1899. — 32. Ziegler u. Obolonski, Exp. Unters. üb. d. Wirk. d. Arsen. u. d. Phosph. a. d. Leber u. d. Nier. Zieglers Beitr. III S. 291, 1888. — 33. Quincke u. Hoppe-Seyler in Nothnagels Spez. Ther. Bd. 18, Wien 1899. — 34. Tischner, Vergl. Unters. z. Path. d. Leber. Virchows Arch. Bd. 175 S. 90, 1904. — 35. Arnold, Üb. Fettumsatz u. Fettwand., Fettinfiltr. u. Fettdegen., Phagoc., Metast. u. Synth. Virchows Arch. Bd. 171 S. 197, 1903. — 36. Biondi, Exp. Unters. üb. d. Ablag. eisenh. Pigm. i. d. Org. Zieglers Beitr. Bd. 18 S. 174, 1895. — 37. v. Kupffer, Üb. Sternz. d. Leber. Verh. d. anat. Ges. XII, Anat. Anz. Bd. 14, Erg., 1898. — 38. v. Kupffer, Üb. d. sog. Sternz. d. Säugetierleber. Arch. f. mikroskop. Anat. Bd. 54 S. 254, 1899. — 39. Browicz, Üb. intravaskuläre Z. i. d. Blutkap. d. Leberacini. (Vgl. 47. Anm.) Arch. f. mikrosk. Anat. Bd. 55 S. 420, 1900. — 40. Reinke, Üb. dir. Kernteil. u. Kernschwund i. menschl. Leberz. Verh. d. Anat. Ges. XII, Anat. Anz. 14, Erg., 1898. — 41. Mayer, Bem. üb. d. sog. Sternz. d. Leber u. d. Strukt. d. kapill. Blutgef. Anat. Anz. 16 S. 180—192, 1899. — 42. Ranvier, Le système vascul. Journ. de mikrograph. T. 16 p. 139, 1892. — 43. Derselbe, Techn. Lehrb. d. Hist. Übers., 1888. — 44. Retzius, Biol. Untersuch. VIII S. 98. — 45. Minkowski u. Naunyn, Üb. d. Ikt. d. Polychol. u. d. Vorgänge b. dems. Arch. f. exper. Path. Bd. 21 S. 1, 1886. — 46. Arnold, Üb. fein. Strukt. d Leber, e. weit. Beitr. z. Granulalehre. Virchows Arch. Bd. 166 S. 533, 1901. — 47. Heinz[1]), Üb. Phag. d. Lebergefäßendoth. Arch. f. mikr. Anat. Bd. 58

[1]) Siehe dazu: Browicz, Üb. Phag. d. Lebergefäßendoth. (Prioritätsanspruch.) Arch. f. mikr. Anat. Bd. 60, S. 177 1902.

S. 576, 1901. — 48. Eppinger jun., Hist. d. menschl. Gallenkapill. Zieglers Beitr. Bd. 31, 1902. — 49. Ebner in Köllikers Handb. d. Gewebelehre S. 212, 1902. — 50. Mayer, Die Muskul. d. kapill. Blutgef. Anat. Anz. 21 Bd. S. 442, 1904. — 51. Mall, A stud. of the strukt. un. of the liver. The amer. journ. of anat. vol. V p. 227, 1906. — 52. v. Recklinghausen, D. Chirurg. Lief. 2 u. 3 S. 377. — 53. Rössle, Üb. d. Leber b. Diab. Verh. d. D. Path. Ges. XI. Dresden 1907. — 54. Koch, Beitr. z. Path. d. Endothels I. Frankf. Ztschr. f. Path. I, 1, 1907. — 55. Virchow, Z. Entsteh. d. Krebs., nebst Bemerk. üb. Fettbild. i. tier. Körp. u.path. Resorption. Virchows Arch. Bd. 1 S. 94, 1847. — 56. Leo, Fettbild. u. Fettransp. b. Phosphorintox. Ztschr. f. phys. Chem. Bd. 9 S. 469. 1885. — 57. Rosenfeld, Gibt es e. fett. Degen. ? Verh. d. Kongr. f. i. Med. Berlin 1897. — 58. Derselbe, Frag. der Fettbild. Verh. d. Naturf. u. Ärzte. Cassel 1903. — 59. Schwalbe, Üb. Fettwand. b. Phosphorleber. Verh. d. Naturf. u. Ärzte. Cassel 1903. — 60. Wuttig, Fettaufn. u. Fettabl. Zieglers Beitr. S. 378, 1905. — 61. Kischewski, Z. Fr. üb. d. Fettresorpt. i. Darmrohr u. d. Transp. d. Fett. i. a. Org. Zieglers Beitr. Bd. 32. 1902. — 62. Levites, Üb. d. Fettwand. i. tier. Organ. Ztschr. f. physiol. Chemie Bd. 49 u. 53. — 63. Kraus, Üb. Fettdeg. u. Fettinf. Ref. d. Verh. d. Naturf. u. Ärzte. Cassel 1903. — 64. Ribbert, Verh. d. Naturf. u. Ärzte. Cassel 1903. — 65. Derselbe, Die Morph. u. Chem. d. fett. Deg. D. med. Wschr. Nr. 44. 1903. — 66. Albrecht, Üb. d. Fr. d. Fettdeg. Lub.-Ost., Erg. XI, 2. — 67. Neumann, Üb. d. Beob. d. resorb. Fall. i. Blut. mitt. d. Ultrakondensors. Ztlbl. f. Phys. Bd. 21 S. 102, 1906. — 68. Dietrich, Exp. üb. Fettbildung. Verh. d. D. path. Ges. IX. Meran 1905. — 69. Rosenfeld, D. Proz. d. Verfett. Berl. klin. Wschr. 1905. — 70. Albrecht, Frankf. Ztschr. f. Path. I, 1907. — 71 Müller, Fettmet. inn. Org. n. einf. u. Mischmark. Arch. f. klin. Chir. Bd. 75 S. 896, 1905. — 72. Hester, Fettspalt. u. Fettaufb. i. Gew. Virchows Arch. Bd. 164. 1901. — 73. Ricker, Entw. e. Relationspath. Jena 1905. — 74. Hagemeister, Beitr. z. K. d. Fettschwund. u. d. Fettbild. Virchows Arch. Bd. 172 S. 72, 1903. — 75. Dietrich, Wandl. d. Lehre v. d. fett. Deg. Arb. a. d. Path. Inst. Tübingen Bd. 5, 1, 1904. — 76. Weichsel, Unterbind. d. Nierengef. z. Stud. d. fett. Deg. — Richter, Die Veränd. i. d. Bauchh. impl. Org. u. i. Bez. z. fett. Deg. Arb. a. d. Path. Inst. Tübingen Bd. 5, 1904. — 77. Karwicka, Unters. üb. d. Vork. v. Fett i. d. Geschwülst. Virchows Arch. Bd. 184. 1906. — 78. Arnold, Üb. Fettums. u. Fettwand. i. d. Cornea. Ztlbl. Bd. 14, 19, 1904. — 79. Derselbe, Weit. Beisp. gran. Fettsynth. Anat. Anz. Bd. 24 S. 389. — 80. Derselbe, D. Bed. d. Fettsynth., Fettphag., Fettsekr. u. Fettdeg. f. d. Milch u. Kolostrumbild. Münch. med. Wschr. Bd. 18 S. 841, 1905. — 81. Traina, Üb. d. Verh. d. Fett. u. d. Zellgrannla b. chron. Mar. Zieglers Beitr. 35 H. 1, 1904. — 82. Graupner, Üb. Lipäm. b. Diab. I.-Diss-Berlin, 1898. — 83. Fischer, Üb. Lipäm. u. Cholest. b. Diab. mel. Virchows Arch. Bd. 172, 1903. — 84. Rössle, Portog. Fettembol. d. Leber. Verh. d. D. path. Ges. IX. Dresden 1907. — 85. Lubarsch, Üb. fetth. Pigm. Ztlbl. Bd. 18 Nr. 22, 1904. — 86. Sehrt, Z. K. d. fetth. Pigm. Virchows Arch. Bd. 177, 1904. — 87. Virchow, Die path. Pigm. Virchows Arch. Bd. 1 S. 379, 1847. — 88. Perls, Nachw. von Eisenoxyd i. gew. Pigm. Virchows Arch. Bd. 39, 1867. — 89. v. Recklinghausen, Üb. Hämochrom. Verh. d. Naturf. u. Ärzte. Heidelberg 1890. — 90. Neumann, Beitr. z. K. d. path. Pigm. Virchows Arch. Bd. 111 S. 25, 1888. — 91. Derselbe, Nochmals d. Pigmentfr. Virchows Arch. Bd. 177 S. 3, 1904. — 92. Schmidt, Üb. d. Verwandtschaft d. hämat. u. autochth. Pigm. u. d. Stell. z. sog. Hämosid. Virchows Arch. Bd. 115 S. 397, 1889. — 93. Arnold, Üb. Sider. u. siderof. Zellen. Virchows Arch. Bd. 161 S. 284, 1900. — 94. Derselbe, Siderof. Z. u. d. Granulalehre. Anat. Anz. Bd. 17 S. 346. 1900. — 95. Derselbe, Weit. Mitteil. üb. vit. u. supravit. Granulafärb. Anat. Anz. Bd. 24 S. 1, 1903. — 96. Derselbe, D. Rolle d. Zellgran. b. d. hämat. Pigment. Virchows Arch. 1907. —

97. Kretz, Hämos. d. Leber u. Lebercirrh. Wien/Leipzig 1896. — 98. Stadelmann, Der Ikterus. Stuttgart 1891. — 99. Milner, Üb. Pigmentbild. u. Organ., spez. i. e. extradural. Hämat. Virchows Arch. Bd. 174, 1903. — 100. Lubarsch, Üb. Hämochrom. Arch. d. Verh. d. Freunde d. Naturw. i. Mecklenburg. Güstrow 1894. — 101. Derselbe, Zus. z. Hintzes Arb. (28). Virchows Arch. Bd. 139 S. 495, 1895. — 102. Goebel, Üb. Pigm. i. d. Darmmusk. Virchows Arch. Bd. 136 S. 482, 1894. — 103. Hoffmann u. Langerhans, Üb. d. Verbl. d. i. d. Zirkul. eingef. Zinnobers. Virchows Arch. Bd. 48 S. 304, 1869. — 104. Schlecht, Zieglers Beitr. Bd. 40, 1906. — 105. Frommann, E. Fall v. Argyrie. Virchows Arch. Bd. 17, 1859. — 106. Lipski, Mikr. Unt. üb. d. phys. Eisenabl. i. menschl. u. tier. Organ. I.-Diss. Dorpat 1896. — 107. Cohn, D. v. Kupfferschen Sternz. d. Säugetierleber u. ihre Darst. Zieglers Beitr. Bd. 38 S. 152, 1905. — 108. Dogiel, E. gering. Abänd. d. Golgischen Meth. Anat. Anz. Bd. 10 S. 555, 1895. — 109. Rössle, Üb. d. versch. Form. d. Eisenabl. i. d. Leber. Verh. d. d. path. Ges. S. 157. Stuttgart 1906. — 110. Derselbe, Üb. Phag. v. rot. Blutk. d. Parenchymz. u. ihr Bez. z. hämorrhag. Ödem u. z. Hämochr. Zieglers Beitr. Bd. 41 S. 181. — 111. Derselbe, Veränd. d. Blutkap. d. Leber u. ihre Bedeut. f. d. Hist. d. Leb. Virchows Arch. Bd. 188, 1907. — 112. De Filippi, Exp. Unters. üb. d. Ferrat. Zieglers Beitr. Bd. 16, 1894. — 113. Schurig, Üb. d. Schicks. d. Hämogl. i. Org. Arch. f. exp. Path. Bd. 41 S. 29, 1898. — 114. Kobert, Üb. Argyrie i. Vergl. z. Sider. Arch. f. Dermat. u. Syph. Erg. 1893. — 115. Eberth, D. Pigmentleber d. Frösche u. d. Melan. Virchows Arch. Bd. 40 S. 305, 1867. — 116. Virchow, Farbl., pigm. u. geschwänzte, nicht spez. Z. i. Blut. Virchows Arch. Bd. 2 S. 587, 1849. — 117. Arnstein, Bem. üb. Melanäm. Virchows Arch. Bd. 61 S. 494, 1874. — 118. Browicz, Üb. d. Bau d. Leberz. S. 186. Üb. Bef. i. Kern d. Leberz. S. 167. Wie u. in welch. Form wird d. Leberz. Hämogl. zugef. S. 216. Anz. d. Akad. d. Wiss. Krakau 1897. — 119. Derselbe, Intussusc. d. Eryth. d. d. Leberz. Anz. d. Akad. d. Wiss. S. 359. Krakau 1899. — 120. Derselbe, D. mikr. Bild d. Leberz. nach intraven. Hämoglobininj. Ref. Ztlbl. f. path. Anat. Bd. 1901, S. 172. — 121. Gambaroff, Unters. üb. d. hämat. Sider. d. Leber. Virchows Arch. Bd. 188 S. 469, 1907. — 122. Hart, Unters. üb. d. chron. Stauungsleber. Zieglers Beitr. Bd. 35 S. 303, 1904. — 123. L'Engle, Üb. Fibrinbild. i. d. Stauungsleber. Zieglers Beitr. Bd. 38 S. 354, 1904. — 124. Hayami, Üb. chron. Stauungsleb. Zieglers Beitr. Bd. 38, S. 361 1904. — 125. Gaertner, Üb. d. Bez. d. schwarz. Pigm. i. d. Leber, Milz u. Niere z. d. Kohleabl. I.-Diss Straßburg 1885. — 126. Askanazy, Z. Staubverschl. u. Staubreinig. i. d. Geweb. Ztlbl. f. path. Anat. XVII H. 16. — 127. Jansco, Blut- u. hist. Unters. b. e. Fall v. Malar. pernic. D. Arch. f. klin. Med. Bd. 60, 1898. — 128. Maass, Üb. Pigment. d. Leber, bes. üb. d. Hämochr. I.-Diss. Straßburg 1898. — 129. Ribbert, Allg. Path. 1901. — 130. Wyssokowitsch, Üb. d. Schicks. ins Blut inj. Mikroorg. i. Körp. d. Warmblüt. Ztschr. f. Hyg. Bd. I S. 3, 1886. — 131. Miller, D. Histiog. d. häm. Lebertub. i. d. Leber d. Kaninch. Zieglers Beitr. Bd. XXXI. — 132. Metschnikoff, Fortschr. d. cell. Immunitätslehre. Lub.-Ost. XI S. 645, 1907. — 133. Sauerbeck, N. Immunitätslehre. Lub.-Ost. XI, 1907. — 134. Werigo, Développ. d. charb. chez le lapin. Ann. de l'Inst. Past. Bd. 1894. — 135. Wallgren, Beitr. z. K. d. Path. u. Hist. d. exp. Lebertub. Ztlbl. f. allg. Path. Jahrg. 1908. — 136. Rabinowitsch, Z. path. Anat. d. Febris recurr. Münch. med. Wschr. Nr. 20, 1908. — 137. Marchand, Dem. i. d. Verh. d. Ges. d. Nat. u. Ärzte II 2, 1904. — 138. Schmidt, Üb. Typh. abd. Ztlbl. f. allg. Path. H. 15, 1907. — 139. Sternberg, Exp. Unt. üb. d. Wirk. tot. Tuberkelbac. Ztlbl. f. allg. Path. Bd. 18 H. 19. — 140. Nathan, Note sur la cell. de Kupffer et ses modif. d. certain. cond. exp. Ann. de l'Inst. Past. 1907. — 141. Baumgarten, Üb. d. bindegewebsbild. Fäh. d. Gefäßendoth. Verh. d. Ges. d. Nat. u. Ärzte. Kassel 1903, II 2, 1904. — 142. Banti, Die Leukämien. Ztlbl.

f. path. Anat. XV 1, 1904. — 143. Schmidt, Üb. Blutzellenbildung i. d. Leber unt. norm. u. path. Verh. Zieglers Beitr. Bd. II, 1892. — 144. Schridde, Üb. extravask. Blutbild. b. angeb. Lymphocythämie u. kongen. Syph. Verh. d. D. Path. Ges. Meran 1905. — 145. Derselbe, Üb. Hist. d. myeloisch. Leukämie. Münch. med. Wschr. 1908, I. — 146. Meyer-Heineke, Üb. Blutbild. i. Milz u. Leber b. schw. Anäm. Verh. d. D. Path. Ges. Meran 1905. — 147. Askanazy, Üb. extraut. Bild. v. Blutz. i. d. Leber. Verh. d. D. Path. Ges. VII, Berlin 1904. — 148. Derselbe, Urspr. u. Schicks. d. farbl. Blutz. Münch. med. Wschr. Bd. 51 H. 44, 1904. — 149. Butterfield, Üb. d. ungran. Vorst. d. Myeloc. u. ihre Bild. i. Milz, Leber u. Lymphdr. D. Arch. f. klin. Med., 1908, Bd. 92 S. 336. — 150. Weidenreich, Üb. Entsteh. d. weiß. Blutkörp. i. postföt. Leben. Ref. d. Verh. d. Anat. Ges. Genf 1905. 151. Helly, D. hämatopoet. Org. Wien 1906. — 152. Ziegler, Üb. Leukämie. Verh. d. Kongr. f. inn. Med. Wiesbaden 1907 S. 322. — 153. Maximow, Postföt. Hist. d. myeloid. Gew. Zieglers Beitr. Bd. 41, 1907. — 154. Maresch, Üb. Gitterf. d. Leber. Ztlbl. f. allg. Path. XVI H. 17. — 155. Porcile, Unters. üb. d. Herk. d. Plasmaz. i. d. Leber. Zieglers Beitr. Bd. 36 S. 375, 1904. — 156. Hering u. Simpson, On the rel. of liver cells to the bloodv. a. lymphat. Ref. d. Ztlbl. f. Phys. 21, 2, 1907. — 157. Kretz, Path. d. Leber. Lub.-Ost. Erg., 1904. — 158. Björksten, D. Wirk. d. Strept. u. ihr. Tox. a. d. Leber. Arb. a. d. Path. Inst. Helsingf. Zieglers Beitr. Bd. 25, 1899. — 159. Gotschlich in Kolle-Wassermanns Lehrb. Bd. I S. 162, 1903. — 160. Fütterer, Bakterienaussch. d. Leber u. Nieren. Berl. klin. Wschr. Bd. 36, 1899. — 161. Lubarsch, Aussch. v. Spaltp. durch d. Tierkörp. Lub.-Ost. Erg., 1901. — 162. Metrin, Note s. l'emin. d. bact. p. les reins et le foie. Ann. de l'Inst. Past., 1906, p. 415. — 163. Gompel et Henri, Pass. de l'arg. colloid. dans la bile, l'urine et le sug pancréat. Compt. rend. de la Soc. de Biol., 1906, II p. 488. — 164. Geraudel, Morph. du syst. circul. du foie. Rev. de Med. Bd. 27, 1907. — 165. Stühlen, Üb. d. Eisenabl. verschied. Org. bei anäm. Zust. D. Arch. f. klin. Med. Bd. 54, 1895. — 166. Schantz, Beitr. z. K. d. Stauungsleber usw. Virchows Arch. Bd. 188 S. 98, 1907. — 167. Schilling, V., Z. K. d. Baues u. d. Funkt. der Kupfferschen Sternzellen i. d. Leber. Ztlbl. f. allg. Path. Bd. 19 H. 14, 1908.

Die Farbentafel befindet sich in Virch. Archiv 196. 1.

Herrn Geheimrat Prof. Dr. Orth erlaube ich mir an dieser Stelle für die Anregung zu der Arbeit und die weitgehendste Gewährung der Institutsmittel, sowie für das stets der Arbeit entgegengebrachte Interesse meinen gehorsamsten Dank auszusprechen.

Herrn Prof. J. Morgenroth sage ich für die Anleitung und Unterstützung bei den Tierversuchen, sowie für die rege Förderung meiner Arbeit meinen verbindlichsten Dank.

Lebenslauf.

Verfasser dieser Arbeit, Victor Schilling, evang., Sohn des Generaloberarztes a. D. Dr. Rudolf Schilling und Frau Erna geb. Blech, wurde am 28. August 1883 zu Torgau, Kreis Torgau, geboren, besuchte von 1890—1903 das Kaiser Wilhelms-gymnasium zu Hannover, das Städtische Gymnasium zu Prenzlau, wieder das Kaiser-Wilhelms-Gymnasium zu Hannover und das Königliche Gymnasium zu Allenstein und wurde nach Ablegung der Reifeprüfung auf die Kaiser-Wilhelms-Akademie für das militärärztliche Bildungswesen am 28. März 1903 aufgenommen. Nach fünf Semestern bestand er die ärztliche Vorprüfung, wurde am 15. Februar 1908 zum Unterarzt beim Niedersächsischen Feldartillerie-Regiment Nr. 46 ernannt und gleichzeitig zum Königl. Charité-Krankenhause bis zum 28. Februar 1909 kommandiert, während welcher Zeit er auf den Kliniken von Geheimrat Hildebrand und Geheimrat Kraus, auf dem pathologischen Institut von Geheimrat Orth und auf der Klinik von Geheimrat Fraenkel tätig war. Nach beendigtem praktischen Jahre wurde er zur Kaiser-Wilhelms-Akademie zur Ablegung der ärztlichen Prüfung kommandiert, die er im Juni 1909 bestand.

Während seiner Studienzeit besuchte er die Vorlesungen, Kliniken und Kurse folgender Herren, denen er an dieser Stelle seinen Dank ausspricht:

Beizke, Bier, Brieger, Borchardt, Bumm, Busch, Engelmann, Engler, Ewald, Fischer, Fraenkel, Frey, Goldscheider, Harries, Hertwig, Heubner, Hildebrand, Hiller, Köhler, Kraus, Lasson, Lesser, Exz. v. Leyden, Liebreich (†), v. Michel, Ohlshausen, Orth, Pagels, Passow, Pels-Leusden, Posner, Rubner, Schulze, Schwendener, Sonnenburg, Strassmann, Stumpf, Thierfelder, Virchow, Waldeyer, Warburg, Williger, Ziehen.